Nicht chromosomal bedingte Dysmorphiesyndrome

Rubinstein - Taybi - Syndrom

Klara Kumsta

Diss. München
1984

UNIV.
LIBRARY
CALIF.

Aus der Kinderpoliklinik der Universität München
Direktor: Prof. Dr. H. Spiess

Nicht chromosomal bedingte Dysmorphiesyndrome
Rubinstein-Taybi-Syndrom

Inaugural-Dissertation
zur Erlangung der Doktorwürde in der gesamten Medizin
an der Ludwig-Maximilians-Universität zu München

vorgelegt von
Klara Kumsta
aus
Olmütz
1984

Mit Genehmigung des Fachbereichs Medizin
Berichterstatter: Prof. Dr. med. J.-D. Murken
Mitberichterstatter: Prof. Dr. med. H. Spiess
Dekan: Prof. Dr. med. W. Spann
Tag der mündlichen Prüfung: 29. Mai 1984

In Liebe meinem Mann und meinen Söhnen

Inhaltsverzeichnis

1.	Einleitung
2.	Literatur zur Problematik
2.1	Nicht chromosomal bedingte Dysmorphiesyndrome, Definition der Begriffe
2.1.1	Phänotypeffekte
2.1.1.1	Syndrombegriff
2.1.1.2	Entwicklungsretardierung
2.1.1.3	Fehlbildungen (=Mißbildungen = größere Anomalien)
2.1.1.4	Dysmorphiezeichen
2.1.1.5	Abweichungen in Hautleisten- und Furchensystem (Dermatoglyphen)
2.1.1.6	Dysmorphiesyndrom - Definition
2.1.2	Genetische Grundlagen
2.1.2.1	Dysmorphiezeichen bei chromosomalen Segmentaberrationen
2.1.2.2	Nicht chromosomal bedingtes Dysmorphiesyndrom
2.1.2.3	Dysmorphiezeichen bei Krankheitsbildern unbekannter Ätiologie
2.2	Das Rubinstein-Taybi-Syndrom
2.2.1	Historische Zusammenfassung
2.2.2	Das klinische Bild des Rubinstein-Taybi-Syndroms, Grundlagen
2.2.1	Diagnose
2.2.2.2	Prä- und Neonatalperiode
2.2.2.3	Craniocephale Dysmorphien
2.2.2.4	Extremitätenfehlbildungen, Skelettanomalien
2.2.2.5	Dysmorphien am Stamm, Fehlbildungen innerer Organe
2.2.2.6	Psychisches Bild
2.2.2.7	Labor- und Röntgenbefunde
2.2.2.8	Hautleistenbefunde
2.2.3	Genetik des Rubinstein-Taybi-Syndroms
2.2.3.1	Zur Ätiologie des Rubinstein-Taybi-Syndroms
2.2.3.2	Autosomal rezessiver Erbgang
2.2.3.3	Häufigkeit des Syndroms und die geschlechtliche Verteilung
3.	Problematik

4. Methoden und Material
4.1 Literatursuche und Material
4.2 Systematische Befunderhebung - (Literaturanalyse)
4.2.1 Auswertung der Fallberichte der Literatur
4.2.2 Auswertung der Fotografien
4.2.2.1 Qualitative Beurteilung der craniofacialen Dysmorphiezeichen
4.2.2.2 Quantitative Beurteilung der craniofacialen Dysmorphiezeichen
4.2.3 Auswertung der Dermatoglyphen
4.2.4 Auswertung der Stammbäume
5. Ergebnisse
5.1 Eigene Fallbeschreibungen
5.1.1 Fall I. A. B.
5.1.2 Fall II. M. M.
5.1.3 Fall III. A. S.
5.1.4 Fall IV. S. B.
5.2 Ergebnisse aus den Fallberichten und Fotografien der Literatur zum klinischen Bild des Rubinstein-Taybi-Syndroms
5.2.1 Anamnestische Daten der Rubinstein-Taybi Patienten
5.2.1.1 Alter der Eltern zur Zeit der Konzeption
5.2.1.2 Schwangerschaftsanamnese
5.2.1.3 Geburtsverlauf und Neonatalperiode
5.2.1.4 Somatische und psychomotorische Entwicklung
5.2.1.5 Organschäden, Fehlbildungen am Körper
5.2.1.6 Stamm
5.2.1.7 Extremitäten
5.2.2 Die craniofacialen Dysmorphiezeichen bei Rubinstein-Taybi Patienten
5.2.2.1 Der Schädel und das Gesicht allgemein
5.2.2.2 Die Augenregion
5.2.2.3 Die Nasenregion
5.2.2.4 Die Mundregion
5.2.2.5 Die Ohrregion
5.2.3 Dermatoglyphen
5.2.4 Das Photometrieprofil des Rubinstein-Taybi-Syndroms
5.2.5 Zusammenfassung der Syndromdaten in Form einer Syndromkarte

5.3 Die genetische Beratungssituation beim Rubinstein-Taybi-Syndrom
5.3.1 Intellektuelle Leistungsfähigkeit und Sozialisierung der Rubinstein-Taybi Patienten
5.3.2 Genetik und Stammbaumanalyse
6. Diskussion
6.1 Phänotypdiagnostik
6.1.1 Problematik der Syndromzuordnung bei den vier eigenen Patienten
6.1.2 Sicherheit der Zuordnung zum Syndrom bei den vier eigenen Patienten
6.2 Genetische Beratung
6.2.1 Prognose
6.2.2 Wiederholungsrisiko
6.2.2.1 Was spricht für/gegen einen rezessiven Erbgang
6.2.2.2 Was spricht für/gegen einen dominanten Erbgang
6.2.2.3 Was spricht für/gegen eine multifaktoriell (polygen) bedingte Erbkrankheit
6.2.2.4 Geschlechtsgebundene Erbgänge
6.2.3 Festlegung des Risikos (Beratungssituation)
6.2.4 Pränatale Diagnostik
7. Zusammenfassung
8. Literaturverzeichnis

Digitized by the Internet Archive
in 2026

https://archive.org/details/IA41554007_0091

1 Einleitung

Eine Verzögerung der motorischen, geistigen, sprachlichen und sozialen Entwicklung bei einem Kind bedarf einer ätiologischen Klärung. Wenn eine solche Entwicklungsstörung mit anderen somatischen Abweichungungen von der Norm auftritt, liegt es nahe, hier nach ursächlichen Gemeinsamkeiten zu suchen und zu prüfen, ob der Phänotyp (=Erscheinungsbild) einer typischen, immer wiederkehrenden Kombination von Symptomen zugehört und die Abgrenzung eines Syndroms erlaubt.

Heutzutage ist uns eine Reihe von verschiedenen Syndromen bekannt; dadurch wird die Zuordnung der Krankheitsbilder zu den jeweiligen Syndromen erleichtert und ihre Abklärung gefördert. Dieses "Denken in Syndromen" ist aber gefährlich, denn eine Zuordnung zu einem Syndrom erfordert mehr als nur ein schematisches Aneinanderreihen von erkannten Symptomen; sie setzt eine subtile Kenntnis des pathogenetischen Entwicklungsgeschehens so wie klinische Erfahrung für Zusammengehörigkeit und Besonderheit einer Symptomengruppe voraus.

Die vorliegende Arbeit befaßt sich ausführlich mit dem Rubinstein-Taybi Syndrom (weiter nur RTS). Sie versucht, neue Erkenntnisse zu diesem Syndrom darzustellen und das Gesamtbild zu präzisieren. Weiterhin werden hier vier eigene Fälle vorgestellt. Zuletzt stellt meine Arbeit eine neue anthropometrische Methode zur quantitativen Erfassung der Phänotypmerkmale vor.

2 Literatur zur Problematik

2.1 Nicht chromosomal bedingte Dysmorphiesyndrome
Definition der Begriffe

2.1.1 Phänotypeffekte

2.1.1.1 Syndrombegriff

Der Begriff Syndrom spielt eine große Rolle in der modernen Genetik. Das Wort wird aus dem Griechischen abgeleitet (Syn = zusammen, dromos = Lauf) bedeutet so viel wie "Zusammentreffen von Veränderungen des Organismus." Unter dem Begriff Syndrom versteht man eine überzufällige, regelhafte Kombination verschiedener Krankheitszeichen und/oder Anomalien als Folge einer gemeinsamen Ursache.(Neuhäuser und Opitz 1975). Das Vorhandensein eines echten Syndroms ist umso wahrscheinlicher je mehr Anomalien miteinander in Kombination auftreten und je seltener sie in der Normalbevölkerung vorkommen (Neuhäuser 1975).

Rubinstein selbst spricht in der Einleitung seiner ersten Veröffentlichung über das RTS (Amer. J. Dis. Child. 105, 588 - 608 (1963))das Syndrom - Denken an: "Der Kliniker hat häufig den Eindruck, daß ein Kind zu einem Syndrom paßt". Wenn also bei einem hirngeschädigten Kind bei näherer Untersuchung eine Reihe gemeinsamer und in ihrer Zusammensetzung charakteristischer Symptome entdeckt wird, kann eine nosologische Einheit, d. h. die Existenz eines Syndroms angenommen werden. Klinische Erfahrung und Literaturkenntnis erlauben dann die Zuordnung zu einem bestimmten und beschriebenen Zustandsbild = Syndrom.

2.1.1.2 Entwicklungsretardierung

Dieser Begriff umfaßt prä- und postnatale Wachstums- und Gedeihstörungen, eine Verzögerung der psychischen und statomotorischen Entwicklung sowie geistige Retardierung.
Im Allgemeinen kann man sagen, daß höhere geistige Funktionen wie z. B. die Sprachbildung, stärker behindert sind als niedrigere cerebrale Leistungen, z. B. praktische Geschicklichkeit. (Schinzel, 1976).

2.1.1.3 Fehlbildungen (=Mißbildungen = größere Anomalien)

Fehlbildungen sind angeborene Anomalien, die durch eine von der Norm abweichende embryonale Differenzierung und/oder ein abnormes Wachstum der Organe entstanden sind. Dabei kann ein solcher morphogenetischer Defekt entweder nur eine Einzelstruktur betreffen und damit zu einer Einzelfehlbildung führen (z. B. Gaumenspalte) oder aber mehrere embryonale Entwicklungsstrukturen betreffen und damit eine Vielzahl miteinander in entwicklungsgeschichtlichem Zusammenhang stehender Anomalien verursachen. Fehlbildungen können in allen Organsystemen vorkommen, am häufigsten betroffen sind Gehirn und Rückenmark, Herz und Kreislauf, Lunge, Niere, Genitaltrakt und Skelettsystem.

2.1.1.4 Dysmophiezeichen

Dysmorphiezeichen (=kleinere Anomalien) sind äußere morphologische Stigmata, die Variationen des normalen Erscheinungsbildes darstellen. Sie haben keine pathologische Bedeutung und sind nicht funktionseinschränkend. Eine Kombination mehrerer Dysmorphiezeichen kann charakteristisch für ein bestimmtes Syndrom sein und dem Kliniker für die sog. Blickdiagnose, besser gesagt erste Diagnose, sehr nützlich sein.

Dysmorphiezeichen prägen das äußere Erscheinungsbild, das, wegen seiner Abweichung von der Norm, insgesamt verschiedenartig bezeichnet wird, z. B. "merkwürdig", "sonderbar", "elfenhaft", "drollig". Dysmorphiezeichen können deskriptiv und ebenfalls metrisch erfaßt werden, ihr Vorkommen ist auf keine bestimmte Körperregion beschränkt. Sie imponieren besonders am Schädel und Gesicht und werden bei dieser Lokalisation als "craniofaciale" Dysmorphie zusammengefaßt. Weiterhin zählen auch kleinere Anomalien des Rumpfes, der Extremitäten, des Genitale sowie Anomalien der Hautleisten zu Dysmorphiezeichen .

2.1.1.5 Abweichungen in Hautleisten und Furchensystem (Dermatoglyphen)

Die heutige Hautleistendiagnostik basiert auf grundlegenden Untersuchungen von Cummins und Midlo (1961) sowie Penrose (1963). Nach dem erstmals für das Down-Syndrom eine spezifische, von der normalen Variabilität abweichende Mustrkombination der Dermatoglyphen beschrieben wurde, erlangte die Dermatoglyphendiagnostik immer mehr Beachtung in der klinischen Genetik. Inzwischen konnten für viele Dysmorphiesyndrome typische und somit spezifische Merkmalskombinationen erarbeitet werden, die die Diagnostik in unklaren Fällen wertvoll ergänzen.

2.1.1.6 Dysmorphiesyndrom - Definition

Ein Dysmorphiesyndrom ist definiert als eine charakteristische Kombination von mehreren Dysmorphiezeichen gemeinsamer Ursache vergesellschaftet mit geistiger Retardierung.

2.1.2 Genetische Grundlagen

2.1.2.1 Dysmorphiezeichen bei chromosomalen Segmentaberrationen

Chromosomal bedingte Dysmorphiesyndrome lassen sich als Krankheitsgruppe nicht eindeutig von nicht chromosomal bedingten Dysmorphiesyndromen unterscheiden. Der Ausprägungsgrad kann keineswegs Hinweis auf das Vorliegen einer chromosomalen Störung geben: auch gering ausgeprägte Dysmorphiezeichen verbunden mit leichter geistigen Retardierung können Merkmale einer Chromosomen-Anomalie sein. Andererseits läßt sich bei normalem Chromosomensatz eine submikroskopisch kleine Segmentaberration nie mit Sicherheit ausschließen. Chromosomal bedingte Dysmorphiesyndrome betreffen in der Regel autosomale Segmente; gonosomale Segmente beeinträchtigen Intelligenz und Morphe im wesentlich geringeren Ausmaß.

2.1.2.2 Nicht chromosomal bedingtes Dysmorphiesyndrom

Versucht man sich vorzustellen, daß Chromosomenbruchstücke so klein werden können, daß sie ab einer gewissen Größe cytogenetisch

nicht mehr nachweisbar sind und die Mutation nur noch einen bzw. wenige Genorte betrifft, so spricht man von nicht chromosomaler Vererbung. Diese unterliegt nicht immer den Mendelschen Regeln. Der Phänotyp eines Patienten mit einem nicht chromosomal bedingten Dysmorphiesyndrom kann auf zwei Arten entstehen:
a) durch allgemein genetische Ursache, und zwar entweder monogen oder multifaktoriell. Für diese Art der Vererbung spricht eine Häufung von Dysmorphiezeichen (eventuell kombiniert mit Fehlbildungen) in einer Familie. In solchen Fällen kann die Stammbaumanalyse aufschlußreich sein.
b) durch exogene Einflusse während der Schwangerschaft, z. B. durch Alkohol u. ä. Eine exogene Schädigung der Frucht läßt sich nur eine genaue Anamneseerhebung der Mutter eruieren, leider ist der Kliniker in diesem Fall auf die Angaben der Mutter angewiesen.

2.1.2.3 Dysmorphiezeichen bei Krankheitsbildern unbekannter Ätiologie

Wenn für ein Krankheitsbild weder eine genetische noch eine exogene Ursache gefunden werden kann und wenn auch die Chromosomenanalyse keine nachweisbare Veränderungen ergibt, bleibt die Ätiologie unbekannt. Gerade in diesen Fällen sollten alle Dysmorphiezeichen sorgfältig erfaßt werden, um prospektiv eine Syndromzuordnung zu ermöglichen: man schafft somit die Voraussetzung, daß neue Syndrome erkannt werden können.

2.2 Das Rubinstein-Taybi-Syndrom

2.2.1 Historische Zusammenfassung

Im Juni 1963 erschien im "American Journal of Diseases of Children" auf den Seiten 588 - 608 eine Arbeit mit dem Titel "Breite Daumen und Zähen und Gesichtsabnormitäten, ein mögliches Syndrom mit geistiger Retardierung". Autoren dieser Arbeit sind der Pädiater Jack H. Rubinstein, MD, Cincinnati (Ohio) und der Röntgenologe Hooshang Taybi, MD,

Indianapolis (Indiana). Rubinstein's klinische Intuition hat sich bestätigt als er zunächst bei zwei nicht miteinander verwandten Kinder das Gefühl hatte, sie könnten das gleiche Syndrom haben. Auf der Basis von diesen zwei selbstbeobachteten Fällen veranstaltete er eine Umfrage bei Einrichtungen für retardierte Kinder. So konnte er zunächst sieben Fälle auswerten und einen ersten Symptomenkatalog aufstellen, mit dessen Hilfe er in der Lage war, ein neues Syndrom zu beschreiben.

Dieses Syndrom ist inzwischen auf Vorschlag von Coffin (1964) als "Rubinstein-Taybi-Syndrom" in die Weltliteratur eingegangen und hat seit dem immer mehr Interesse der klinischen Genetik und Pädiatrie erlangt. Es wurden weltweit viele neue gleichartige Fälle publiziert, der Symptomenkatalog wurde in einem ganz erheblichen Maße erweitert und es hat sich inzwischen gezeigt, daß das phänotypische Spektrum des RTS eine große Variabilität aufweist.

Meine Arbeit stützt sich auf 215 Literaturfälle, sowie vier eigene Fälle, die ich für die vorliegende Arbeit ausgewertet habe.

2.2.2 Das klinische Bild des RTS, Grundlagen

2.2.2.1 Diagnose

Das RTS ist vor allem durch Gesichtsanomalien, geistige Retardierung und Veränderungen der Daumen und Großzehen charakterisiert. Die Diagnose wird hauptsächlich durch Erfassen des eigentümlichen Erscheinungsbildes gestellt: Mit ihrem breitbeinigen Steifen, ungelenken Gang bei leichter Beugung in den Hüftgelenken, in ihrem drolligen, lustigen, imitationsfreudigen Wesen mit Grimassieren und unmotiviertem Lachen sind die Betroffenen einander sehr ähnlich (wie Geschwister). Was die Extremitätenanomalien betrifft hat sich schon 1898 Pfitzner mit dem Problem des breiten Daumen befaßt und hat ihn in das Gebiet der Brachyphalangie als erbliche Fehlbildung eingeordnet. Hoffmann beschrieb 1928

den "kerediteren Kolbendaumen" als dominant erbliche Anomalie Machal nimmt ursächlich eine Epiphysenschädigung an, die eine lokalisierte Wachstumsschädigung zur Folge hat. Der Kolbendaumen kann als einzelne Fehlbildung bei sonst völlig normalen Individuen auftreten und läßt in diesen Fällen keine Einordnung in ein klinisches Syndrom zu. Es ist also manchmal schwierig, die "Blickdiagnose" durch Aufzählen der einzelnen Symptome zu präzisieren, welche in ihrer Kombination zur Feststellung des Syndroms führen.

2.2.2.2 Prä- und Neonatalperiode

Die Schwangerschaftsanamnese ist in der überwiegenden Mehrheit der Fälle unauffällig, die Schwangerschaftsdauer normal. Nur in Einzelfällen wurde von Viruserkrankungen der Mutter, von Trauma oder Blutung berichtet. Das durchschnittliche Konzeptionsalter der Mutter ist nicht erhöht, das gleiche gilt auch für das Alter der Väter. Das Geburtsgewicht ist in den meisten Fällen niedrig (unter 2500 Gramm), die Kinder sind minderwüchsig und bleiben in der körperlichen Entwicklung zurück. Im Säuglingsalter sind hauptsächlich Ernährungsschwierigkeiten (Trinkschwierigkeiten) auffällig. Es finden sich Atemstörungen post partum, die sich als gehäufte Infekte der oberen Luftwege fortsetzen, weiterhin Obstipation, Allergien (Heuschnupfen, Asthma, Ekzeme), abnormes EEG, Fieberkrämpfe und gesteigerte Reflexe.

2.2.2.3 Craniocephale Dysmorphien

Der Kopf ist fast immer zu klein für das Alter der Kinder (microcephal), in seiner Form brachycephal. Die große Fontanelle kann lange offen bleiben. Das Gesicht ist oval, die Stirnhöcker springen deutlich vor. Bei breiter Nasenwurzel und Hypertelorismus sind die Lidachsen antimongoloid geneigt. Die Augenbrauen sind buschig und auffälig gebogen (lateral abfallend). Die Wimpern sind dicht, lang, und gebogen. Sehr häufig ist Strabismus, seltener sind andere Augenveränderungen, z. B. Epikanthus, Ptosis, Tränengangsstenose, Katarakt, Colobom, Opticusatrophie, Nystagmus festzustellen.

Die meist große Nase ist gebogen oder gerade; der Nasensteg reicht weit nach unten, das Philtrum erscheint dadurch verkürzt. Die Ohren können in Form, Modellierung, Größe und Sitz kleine Anomalien aufweisen. Der Mund ist klein ("Fischmaul"), der Gaumen häufig hochgewölbt, in vielen Fällen findet sich eine Mikrogenie. Zahnfehlstellungen oder Uvula bifida wurden beobachtet. Plane Hämangiome auf der Stirn, im Nacken oder auf dem Rücken sind nicht selten; Hirsutismus kommt vor.

2.2.2.4 Extremitätenfehlbildungen, Skelettanomalien

Die Veränderungen an den Extremitäten kennzeichnen das Syndrom: Daumen und Großzehen sind breit und flach, ihre Nägel meist plan; nicht selten ist das Daumenendglied im Sinne einer Klinodaktylie nach radial hin geknikt, mitunter wird eine entsprechende Abknickung der Großzehe oder tibiale Hexadaktylie am Fuß beobachtet. Die Verbreiterung der Daumen wird als besonders charakteristisch bezeichnet, bei den Großzehen gelingt die Abgrenzung gegenüber "normalen Varianten" weniger sicher. Es wurden auch andere Skelettdeformitäten beobachtet: Duplikation der Grund- oder Endphalangen der Großzähe, Syndaktylie, Kamptodaktylie, Pedes plani, Gelenkkontrakturen, Kyphoskoliose, Anomalien von Sternum, Rippen und Wirbeln. Von Coffin und Taybi wurde auf Veränderungen am knöchernen Becken hingewiesen, die denen beim Down-Syndrom ähneln - niedriger Acetabularwinkel, Iliumindex zwischen 40° - 60°.

2.2.2.5 Dysmorphien am Stamm, Fehlbildungen innerer Organe

Bei den meisten Knaben mit dem RTS war der Descensus testis ausgeblieben oder nur unvollständig erfolgt mitunter fand sich eine Hypospadie oder Abknickung des Penis. Von den Anomalien der inneren Organe überwiegen Herzfehler (Herzgeräusche), der häufigste Herzfehler ist ein offener Ductus Botalli. Seltener haben die Patienten Erkrankungen oder Mißbildungen der Nieren und der Harnwege sowie eine abnorme Lungenlappung.

2.2.2.6 Psychisches Bild

Bei allen Patienten mit dem RTS wurde eine verzögerte Entwicklung statomotorischer, intellektueller, sprachlicher und psychischer Funktionen beobachte, nur selten wird ein Entwicklungs- oder Intelligenzquotient von 50 überschritten. Die Psychomotorik ist durch deutliche Ungeschicklichkeit bei Feinbewegungen und einen steifen, ungelenken Gang gekennzeichnet; die "Meilensteine" der statomotorischen Reifung werden spät erreicht (Neuhäuser, Schulze 1968). Die Entwicklungsstörung der Sprache kann verschieden ausgeprägt sein (Kushnick 1966): Während bei einigen Kindern ein erstaunlich gutes Wortverständnis bei völligem Fehlen sprachlicher Funktionen zu finden ist, kann bei anderen Kindern eine fast vollkommen entwickelte Sprachfähigkeit bei mangelndem Verständnis und sinnloser Wortproduktion festgestellt werden (Rubinstein und Taybi 1967).

Die Kinder sind meist heiter und fröhlich, kontaktfreudig und zur Imitation bereit; ihr Wesen ist als "ernsthaft-drollig" zu charakterisieren im Gegensatz zu Patienten mit Down-Syndrom, die eher "clownhaft-drollig" erscheinen. Häufig findet man bei den Kindern stereotype Verhaltensweisen (Schaukeln, Handbewegungen) und Faszination beim Betrachten gleichförmig bewegter Gegenstände. Es liegen bisher keine ausführlichen psychologischen Untersuchungen an Patienten mit RTS vor, die angewandten Tests sind nicht einheitlich. Es kann deshalb der Eindruck nicht belegt werden, daß dem Syndrom auch ein besonderes psychisches Bild zuzuordnen ist. Jedenfalls sind Imitationsfreudigkeit, Echolalie, Kontaktbereitschaft, heitere Stimmungslage und Grimassieren bei den meisten betroffenen Kindern zu beobachten.

2.2.2.7 Labor- und Röntgenbefunde

Bei verschiedenen biochemischen Untersuchungen konnten keine gravierenden Abweichungen von der Norm gefunden werden. Alle bisher untersuchten Fälle hatten einen normalen Chromosomensatz.

Die Ossifikation ist häufig verzögert, wie aus den Röntgenbefunden der Handwurzelknochen hervorgeht. Der Schädel ist

brachycephal, mehrfach waren Foramina parietalia permagna zu beobachten; eine Vergrößerung des Foramen occipitale magnum kann durch Spezialaufnahmen nachgewiesen werden. In Einzelfällen sind Anomalien der Wirbelsäule, des Sternums oder der Rippen beschrieben worden (Taybi 1962).

Die Phalangen der Daumen und Großzehen sind breit, plump und dick, ähnliche Veränderungen finden sich mitunter auch an den Metacarpal- bzw. Metatarsalknochen des ersten Strahls. Häufig ist nur die Endphalanx betroffen; Duplikation oder andere Segmentationsstörung der End- und/oder Grundphalanx kommen vor. Die Daumen, seltener die Großzehen, können nach radial bzw. tibial hin geknickt oder gebogen sein; dies kann Folge einer Verformung der Grundphalanx sein, welche dreieckig gestaltet ist.

2.2.2.8 Hautleistenbefunde

Robinson et al. haben 1966 erstmalig die Hautleisten und Furchen der Hand bei an dem Syndrom erkrankten Kindern untersucht. Sie fanden Schleifen- und Wirbelbildung im Bereich des Thenar und ersten Interdigitalfeldes. Diese Muster traten in genannten Gebieten gegenüber einer Kontrollserie normaler Kinder signifikant häufiger auf, so daß sie als ein weiteres diagnostisches Merkmal für das RTS empfohlen werden.

Giroux et al. bestätigten dies 1967 durch Beobachtungen an 19 Patienten, denen sie eine Kontrollserie von 1000 Gesunden gegenüberstellten. Musterbildung (Schleifen und Wirbel) im Bereich des Thenar und Interdigitalraum I sind normalerweise selten - 11,3% in der Kontrollgruppe gegenüber 88,8% der Syndrom-Patienten. Auch am Hypothenar konnten sie signifikant vermehrte Musterbildung durch Schleifen- und Wirbelbildung nachweisen. Die Bestimmung des axialen Triradius und Ausmessung des atd-Winkels ergab für die linke und rechte Hand bei Rubinstein-Taybi Patienten Durchschnittswerte von 52,6° und 55,6° gegenüber den Durchschnittswinkeln der Kontrollserie von 46,5° und 45,7°. Das Halluxfeld zeigt eine große Schleife mit nach lateral verlagertem Triradius f, eine distale Schleife, die sich in den ersten Interdigitalraum öffnet und eine mehr proximal liegende, nach fibular offene Schleife.

Die beschriebenen Veränderungen sind nach Vergleich mit der Normalbevölkerung relativ spezifisch, allerdings liegen noch nicht genügend Untersuchungen bei gesunden Personen mit auffallend breiten Daumen und Großzehen vor. Bei Verwandten von Patienten waren keine Besonderheiten im Hautleistenbild festzustellen (Berg et al. 1966).

2.2.3 Genetik des Rubinstein-Taybi-Syndroms

2.2.3.1 Zur Ätiologie des Rubinstein-Taybi-Syndroms

Die Ätiologie des Rubinstein-Taybi-Syndroms ist noch unbekannt. Über eine mögliche Ursache, die zum Auftreten des Syndroms führen könnte, sind nur Vermutungen zu äußern; endogene und exogene Faktoren kommen in Frage. Die Frage der Heredität konnte bisher nicht befriedigend geklärt werden. Geschwistererkrankungen und Konsanguinität bei den Eltern sind in wenigen Fällen bekannt. Vorkommen breiter Daumen und Großzehen bei Familienmitgliedern der Probanden, das Auftreten von geistiger Retardierung oder von spezifischen Organfehlbildungen in der Verwandtschaft lassen an eine hereditäre Mitverursachung denken. Das gleichzeitige Auftreten charakteristischer Gesichtsanomalien, Hirnfehlbildung, Extremitätenveränderung und typischer Prägung des Handlinienmusters bei den Patienten könnte einer einheitlichen Grundstörung zugeschrieben werden, im Sinne einer autosomalen Chromosomenaberration. Auf einen autosomalen Defekt könnte auch das Betroffensein ganzer Organsysteme hindeuten - ähnlich wie bei der Trisomie 21. Das Auftreten von Dermatoglyphenanomalien bei geistigen Defekten könnte durch die gemeinsame Abstammung der Organe Haut- und Hirn aus dem Ektoderm erklärt werden (Hirsch 1966).

Zur Ätiologie müssen weiterhin verschiedene Noxen während der Schwangerschaft diskutiert werden. Eine Embryopathie könnte durch Medikamente, Strahlenbelastung oder Virusinfektionen der Mutter während der Schwangerschaft entstehen. Es ist auffallend, daß sich keine bestimmten exogenen Faktoren, die zur Schädigung der Frucht geführt haben könnten, den vorliegenden Berichten über das RTS entnehmen lassen.

Die Vorstellung von einem oder mehreren exogenen Faktoren, die in einer gewissen "Determinationsphase" (sie wird zwischen die vierte und siebte Embryonalwoche datiert) des Embryo zu einer Änderung des "Genmilieu" führen und entsprechend den jeweiligen sensiblen Phasen bestimmter Organsysteme dort Veränderungen auslösen, dürfte den wirklichen Verhältnissen am nächsten kommen. Die Variationsbreite der Merkmalsausprägung bei an sich vorhandener Fixierung der betroffenen Organsysteme macht die Plastizität in der embryonalen Entwicklung deutlich und ist auch verständlich aus verständlich aus der zeitlichen Dauer sensibler Phasen und der möglicherweise nur kurz einwirkenden - noch unbekannten - exogenen Noxe.

2.2.3.2 Autosomal recessiver Erbgang

Eine wiederholt vermutete genetische Ursache konnte bisher im Karyogramm der Patienten nicht bestätigt werden, auch wenn die Abweichungen der Hautleisten an den Händen denen bei Patienten mit chromosomalen Aberrationen entsprachen. Roy und Mitarbeiter (1968) lehnen einen einfachen Mendelerbgang ab und vermuten eine polygenische Störung mit unterschiedlicher Expressivität der einzelnen Merkmale. McKusick (1966) hält eine dominant erbliche Neumutation oder einen recessiven Erbgang für möglich. Für einen autosomal recessiven Erbgang sprechen einige Stammbäume: bei phänotypisch unauffälligen Eltern sind in einer Familie manchmal mehrere Geschwister betroffen, in früheren Generationen jedoch kein Syndromfall bekannt ist. Konsanguinität bei den Eltern ist in wenigen Fällen bekannt.

2.2.3.3 Häufigkeit des Syndroms und die geschlechtliche Verteilung

Die Häufigkeit des RTS in der Bevölkerung ist nicht bekannt; unter Anstaltspatienten muß mit einem Vorkommen von 1: 300 bis 1 : 720 gerechnet werden. Nach einem Bericht von Simpson und Brissenden (1973) ist für die Geschwister der Patienten mit RTS das Risiko von etwa 1 % weitaus größer als das Risiko von 0,0003 % für die allgemeine Bevölkerung geschätzt für das Syndrom in der Provinz Ontario (Kanada).

Die Auswertung der verfügbaren Literaturfälle hat eindeutig gezeigt, daß beide Geschlechter gleich häufig betroffen sind. Ganz überwiegend wurde das Syndrom bei Angehörigen der weißen Rasse beobachtet, es wurde aber auch über betroffene Neger und Japaner berichtet. Der älteste Patient, über den in der Literatur Angaben vorliegen, war 62 Jahre alt (Falbe-Hansen 1969).

Zusammenfassend zur Genetik

Eine numerische oder strukturelle Chromosomenaberration konnte bis heute bei keinem Patienten mit RTS aufgedeckt werden. Über den tatsächlichen Modus der Vererbung herrscht bislang Uneinigkeit und Ratlosigkeit, es werden verschiedene Hypothesen diskutiert. Offensichtlich unterliegt aber die Manifestation des Syndroms erheblichen Schwankungen. Ein heterogenes Krankheitsbild muß ebenfalls in Betracht gezogen werden.

3. Problematik

Da für das RTS bisher weder ein ursächlicher Chromosomendefekt, noch ein anderer spezifischer Defekt (physiologischer, metabolischer oder histologischer Art), noch sichere exogene Faktoren nachweisbar sind, muß sich die Zuordnung eines Patienten zum Syndrom auf eine reine Phänotypdiagnose stützen.

Dies erweist sich jedoch in der Praxis recht problematisch, da die große Variabilität und Vielfalt der Symptome sehr oft an der Sicherheit der Zuordnung zum Syndrom zweifeln läßt. Ein obligates Hauptmerkmal, das die Diagnose erleichtern oder sogar entscheiden soll, ist beim RTS die charakteristische Extremitätenanomalie: Verbreiterung von Daumen und Großzehen. Gerade dieses Merkmal unterliegt so großen individuellen Schwankungen, daß an seiner Aussagekraft gezweifelt werden muß. Tatsächlich wird über einige Fälle in der Literatur berichtet (Hayem 1970, Spencer 1971, Ler Kaloustian 1972, Preus 1972, Behrens-Baumann 1977), bei denen nur mäßig breite oder normal ausgebildete Daumen und Großzehen bei Ausprägung der übrigen Symptome gefunden werden konnten. Meine eigenen Beobachtungen können dies ebenfalls bestätigen.

Die richtige Diagnose sollte sich nicht auf einzelne charakteristische vorhandene Symptome stützen, sondern auf das Vorhandensein einer charakteristischen Kombination mehrerer äußerlich deutlich erkennbarer morphologischer Merkmale.

Ziel der Arbeit ist es, an Hand gezielter systematischer Befunderhebung mit deskriptiver und metrischer Erfassung der facialen Dysmorphiezeichen aus vorhandenen Literaturfallberichten und Fotografien einschließlich Dermatoglyphenanalyse sowie an Hand vier eigener Kasuistiken ein möglichst genaues und umfassendes Bild des Syndroms zu geben. Die Kombination der erhobenen Daten soll dem Untersucher eine Art Phantombild liefern und ihm somit eine gute Syndromabgrenzung ermöglichen. Im Hinblick auf eine gezielte genetische Beratung werden die verfügbaren Stammbäume zusammengestellt und diskutiert.

4. Methoden und Material

4.1 Literatursuche und Material

Für die Literaturanalyse war ich bemüht, möglichst viele seit der Erstbeschreibung von 1963 erschienene Artikel über das Syndrom zusammenzutragen.

Zum Teil habe ich selbstständig im Index Medicus nach Fallberichten gesucht, zum anderen Teil war mir der Literatursuchauftrag bei DIMDI (Deutsches Institut für medizinische Dokumentation) eine wertvolle Hilfe. Somit standen mir insgesamt 56 Artikel mit 215 Fallberichten zur Verfügung. Die mitveröffentlichten Fotografien von Syndrompatienten (39 Fotografien von Originalpublikationen) wurden in die Auswertung einbezogen.

In der genetischen Beratungsstelle der Kinderpoliklinik München wurde in den letzten Jahren bei vier Kindern die Verdachtsdiagnose eines RTS gestellt. Ihre Krankengeschichte mit genau erhobenen Dysmorphiezeichen, Dermatoglyphen sowie Stammbäumen soll hier dargestellt und die Diagnosen auf der Basis der Literaturauswertung überprüft, sowie zur genetischen Beratungssituation Stellung genommen werden.

4.2 Systematische Befunderhebung - (Literaturanalyse)

Die Daten der vier eigenen Patienten sowie der Literaturfälle wurden nach folgenden Gesichtspunkten untersucht und ausgewertet:

1. anamnestische Daten
2. klinische Untersuchung, genaue Phänotypusbeschreibung mit craniofacialen Dysmorphiezeichen
3. Dermatoglyphen
4. Chromosomenuntersuchung
5. Genetik mit Beratung

4.2.1 Auswertung der Fallberichte der Literatur

Zunächst wurde versucht, alle Angaben der Autoren über ihre

eigenen Fälle korrekt und systematisch zu erfassen, indem für jeden Patienten ein Datenbogen angefertigt wurde. Als Muster dafür diente der klinische Untersuchungsbogen der Kinderpoliklinik München. Er beinhaltet einen Anamneseteil und einen Untersuchungsteil mit jeweils folgenden Punkten:

a) Anamneseteil:

- Pränatale Anamnese: Konzeptionsalter der Eltern, Schwangerschaftsanamnese der Mutter: Komplikationen, Medikamente, Strahlenbelastung, Mutagenbelastung der Eltern zum Konzeptionszeitpunkt.
- Geburtsverlauf: Sschwangerschaftsdauer, Entbindungsart, Geburtslage, Kopfumfang, Geburtsgewicht und -größe, Apgar, Komplikationen.
- Neugeborenenperiode: Trinkverhalten, Gedeihen, Ikterus, Respiration, neurologischer Status.
- Psychomotorische Entwicklung: soziales Lächeln, Kopfheben, Sitzen, Sprachentwicklung, Intelligenz, Persönlichkeit.
- Somatische Entwicklung: Größe, Gewicht, Kopfumfang.
- Krankengeschichte

b) Untersuchungsteil:

- Fehlbildungen und Dysmorphien einzelner Körperregionen: Schädel, Gesicht, Augen, Nase, Mund, Ohren, Stamm, Extremitäten.
- Integument und Muskulatur: Haut, Haare..
- Organfehlbildungen und Funktionsstörungen: Gehirn, Herz, Intestinaltrakt, Urogenitalsystem, Sehen, Hören.
- Neurologische Befunde: Tonusstörungen, Reflexe usw.

Die fertigen Datenbögen bildeten eine Grundlage für die tabellarische Erfassung und Auswertung der Literatur.

4.2.2 Auswertung der Fotografien

Zur quantitativen und qualitativen Beurteilung der craniofacialen Dysmorphiezeichen bei den Literaturfällen und den vier von

uns untersuchten Patienten wurden die vorhandenen Fotografien herangezogen. Zu diesem Zweck wurden die geeigneten Front- und Profilaufnahmen herausgesucht, vom jeweiligen Original abfotografiert und auf DIN A4 vergrößert. Leider waren bei einigen Kasuistiken keine Abbildungen von Patientengesichtern zu finden, oder aber sie waren aus aufnahmetechnischen Gründen (Schärfe, Grauwerte, Abbildungsgröße, Blickwinkel) nicht für anthropometrische Zwecke geeignet. Aus diesem Grund standen für die Analyse der Literaturdaten und die Beurteilung der Gesichtsdysmorphien zwei verschieden große Kollektive zur Verfügung (215 Literaturfälle und 39 Fotografien).

4.2.2.1 Qualitative Beurteilung der craniofacialen Dysmorphiezeichen

Die eigene qualitative Beschreibung der morphologischen Auffälligkeiten am Kopf und Gesicht (Nachbefundung) erschien sinnvoll, um zu vollständigeren und besseren Ergebnissen zu kommen, als es auf Grund der oft spärlichen und ungenauen Literaturangaben möglich erschien. Als Beurteilungshilfe zur systematischen Beschreibung der einzelnen Gesichtsregionen diente uns ein Katalog mit allen bekannten Dysmorphiezeichen, der in Anlehnung an den Untersuchungsbogen der genetischen Beratungsstelle der Kinderpoliklinik München aufgestellt worden war (von Peter Schimanek).

A. Kopf/Schädel

- Kopfform: z.B. micro-/macro-/brachy-/dolicho-/turri-/trigono-/scaphocephal, asymetrisch usw.
- Stirn: hoch, niedrig, breit/schmal, fliehend/vorgewölbt, prominente/hypoplastische Stirnhöcker, medianer Weichteilwulst, mediane knöcherne Prominenz.
- Stirnhaaransatz: hoch/tief, lateral zurückweichend/lateral nach vorne gezogen.
- Scheitel: hoch gewölbt/flach, asymetrisch
- Hinterhaupt: prominent/abgeflacht, asymetrisch.
- Nähte/Fontanellen: verzögerter Verschluß/vorzeitiger Verschluß
- Nackenhaaransatz: hoch/tief, diffus zipflig, inverser Haar-

strich

- Gesicht allgemein: rund, dreieckig, quadratisch; Gesichtsausdruck: verängstigt, traurig.

B. Augenregion

- Augenabstand: Hypertelorismus/Hypotelorismus
- Lidfalten: Epicanthus medialis, inversus, lateralis, Mongolenfalte, Indianerfalte.
- Lidspaltenachsenstellung: mongoloid/antimongoloid.
- Lidspalten: breit/schmal, hoch/niedrig, Ptosis, Ektropium/Entropium, S-förmiges Unterlid, Weichteilwülste am Oberlid.
- Bulbi: Exophthalmus/Enophthalmus, Brushfield spots, auffälliges Irismuster.
- Wimpern: lang/kurz, dicht/spärlich, Synophris, medial diffus, lateral diffus, breit/schmal, scharf begrenzt, geradlinig, bogenförmig, tief/hoch verlaufend, lateral ansteigend/abfallend.

C. Nasenregion

- Nasenwurzel: prominent/eingesunken, breit/schmal
- Nasenrücken: lang/kurz, breit/schmal, konvex/konkav, hakig, flach/prominent
- Nasenspitze: groß/klein, kugelig, kantig, viereckig, abgeflacht/spitz, Sulcus apicis nasi, nach oben/unten gerichtet
- Nasenflügel großer/kleiner Abstand, hoch/niedrig, breit/wenig ausladend, dickwandig/dünnwandig, gerader/geschwungener unterer Ansatz, tiefe/verstrichene Nasenflügelfurchen
- Nasenboden evertiert/invertiert, große/kleine Nasenlöcher, runde/längliche Nasenlöcher, Septuminsertion oberhalb/unterhalb der Nasenflügel, Sulcus septi nasi

D. Mundregion

- Oberkiefer: maxilläre Pro-/Retro-/Mikrognathie
- Integumentaloberlippe/Philtrum: tiefer/verstrichener Sulcus mentolabialis, langes/kurzes Philtrum, breites/schmales Philtrum, divergierendes/konvergierendes Philtrum, ausgeprägte/verstrichene Philtrumsäulen, fehlende Philtrumsäulen, Philtrumrinne tief/verstrichen/Mittelleiste, konvexe/konkave Integumentaloberlippe, Procheilie/Retrocheilie
- Mundspalte: breit/schmal, nach oben/unten gebogen, hochgezogene/herabhängende Mundwinkel, trapezoide Mundspalte, strichförmige Mundspalte
- Schleimhautoberlippe: invertiert/evertiert, linear, bogenförmig, trapezoid, M-förmig, fehlender Philtrumeinschnitt, bogenförmiger, gewinkelter Philtrumeinschnitt
- Schleimhautunterlippe: invertiert/evertiert, retrahiert/prominent, linear
- Gaumen: hoch/flach, breite/schmale Zahnleisten
- Uvula: kurz/lang, stufenförmig, eingekerbt
- Zunge: Makroglossie/Mikroglossie, Faltenzunge, Papillenhypertrophie
- Zahnstellung/-form: Engstellung/Weitstellung, Auswärts-/Einwärtskippung, Überzahl/Unterzahl, Malocclusion, verfrühter/verspäteter Zahnwechsel, Mikrodontie, Tonnenzähne, Schmelzdefekte
- Integumentalunterlippe: lang/kurz, nach vorne/hinten geneigt, gebogen
- Unterkiefer/Kinn: Mikrogenie/Makrogenie, Retrogenie/Progenie, spitzes/stumpfes Kinn, eckiges Kinn, tiefer/verstrichener Sulcus mentolabialis, vertikale Kinnfurche

E. Ohrregion

- Ohrgröße: lang/kurz, breit/schmal, länglich/rund proportioniert

- Ohrlage: tiefsitzend/hochsitzend
- Ohrinsertionswinkel: nach vorne/nach hinten geneigt
- Ohrstellung: ganz abstehend/oben abstehend
- Helixwurzel: prominent/hypoplastisch, fehlend, transversaler Verlauf/Verlauf nach unten, durchgezogen bis zur Anthelix, Crus cymbae
- Helixrand: breit umgeschlagen/schwach gerollt, gewinkelt, unregelmäßig gekerbt, Darwinhöcker, Helix taeniata,

- Corpus anthelicis: prominent/hypoplastisch, fehlend, breit/schmal, gewinkelt, nach hinten ausgezogen
- Crura anthelicis: prominentes Crus inferior/superior, verstrichenes Crus inferior/superior, fehlendes Crus inferior/superior, breites/schmales Crus inferior/superior, tiefe/flache Fossa triangularis, breite/schmale Fossa triangularis
- Scapha: breit/schmal, tief/verstrichen, verlängert auf den Lobulus
- Concha: ganz unterteilt/nicht unterteilt, tief/flach
- Tragus/Incisura anterior: prominenter/hypoplastischer Tragus, fehlender Tragus, nach außen/innen gedrehter Tragus, zweihöckriger Tragus, breite/schmale Incisura anterior, tiefe/flache Incisura anterior, präaurikuläre Hautanhängsel
- Antitragus/Incisura intertragica: prominenter/hypoplastischer, fehlender Antitragus, nach außen/innen gedrehter Antitragus, breiter/schmaler Antitragus, breite/schmale Incisura intertragica, tiefe/flache Incisura intertragica
- Lobulus: lang, hypoplastisch, fehlend, breit/schmal, viereckig, dreieckig, dick/dünn, angewachsen, abstehend/nach innen gerichtet, Knötchen, Grube, Fistel

In einem ersten Durchgang wurde jeder Literaturpatient an Hand der publizierten Fotos bezüglich der craniofacialen Dysmorphiezeichen, so wie sie oben aufgeführt sind, exakt und unbeeinflußt von den Angaben der Autoren neu beschrieben. Die sich wiederho-

lenden Auffälligkeiten wurden herausgearbeitet, und das gesamte Kollektiv abermals im Hinblick auf diese Merkmale untersucht. Insgesamt erfolgten vier Beschreibungsdurchgänge, in denen der Versuch gemacht wurde, die vorhandenen Merkmale möglichst objektiv zu beurteilen. Die einzelnen Regionen der Gesichter wurden deshalb immer wieder sowohl bei den Patienten untereinander, als auch mit dem Normalkollektiv, das der Anthropometrie zur Verfügung stand, verglichen. Die Literaturangaben über die Gesichtsdysmorphien wurden in der tabellarischen Zusammenfassung berücksichtig, jedoch, wo nötig, präzisiert, ergänzt oder verbessert. Bilder, die nicht informativ für bestimmte Merkmale waren, wurden weggelassen. Zur Überprüfung der deskriptiv erfaßten Merkmale wurde soweit als möglich ein anthropometrisches Verfahren herangezogen (Stengel-Rutkowski, S.; Schimanek, P. 1984).

4.2.2.2 Quantitative Beurteilung der craniofacialen Dysmorphiezeichen

Zur metrischen Erfassung der craniofacialen Dysmorphiezeichen wurde eine anthropometrische Auswertungsmethode an den Profil- und en face Fotografien entwickelt. Im Gegensatz zur herkömmlich angewandten Anthropometrie, die direkt am Patienten durchgeführt wird, wurden die Messungen an standartisierten Frontal- bzw. Profilfotos vorgenommen. Dies ist vom Vorteil, denn das direkte Messen mit Zirkelinstrumenten bei Kindern, die oft sehr unruhig sind, birgt Verletzungsgefahren in sich, ist schwer durchführbar, meist ungenau und erfordert sehr viel Zeit. Zu dem sind nur wenige Vergleichswerte aus der Normalbevölkerung bekannt, die als absolute Werte auf Alter und Körpergröße bezogen werden. Dies ist aber nicht sinnvoll, denn Patienten mit einem Dysmorphiesyndrom weisen meist eine Mikro- (Makrocephalie) in Relation zum Alter bzw. der Körpergröße auf. Ihre craniofacialen Maße mit absoluten Normwerten zu vergleichen, ist also nicht ratsam. Bei der Fotometrie wird davon ausgegangen, daß meßbare Gesichtsdysmorphien durch auffällige Disproportionierung entstehen. Somit wurden insgesamt 18 Indices erarbeitet, die jeweils dem Quotienten von gefragter Meßstrecke "a" zu einer Bezugsstrecke "b" (für horizontale Maße meist die Jochbogenbreite und für vertikale Maße die Mittelge-

sichtshöhe) innerhalb des gleichen Gesichtes entsprechen. Da diese Indices keine absoluten Werte darstellen, ist eine 1:1 Abbildung nicht notwendig, d.h. die standartisierten Fotos brauchten nicht auf ein Einheitsmaß vergrößert werden.

Der Normbereich für diese Meßwerte wurde über ein Normalkollektiv, bestehend aus 100 unauffälligen und unausgelesenen Kindern der süddeutschen Bevölkerung im Alter zwischen 0 und 12 Jahren ermittelt. Alle Merkmale, die außerhalb des Normbereiches, also oberhalb der 97. bzw. unterhalb der 3. Percentile liegen, wurden als Dysmorphiezeichen gewertet.

Messungen waren jedoch nur an solchen Fotos aus der Literatur durchzuführen, die folgende Auswahlkriterien erfüllten:
a) genaue Frontal- bzw. Profilfotos
b) keine Verkantung in Längs- oder Querachse
c) gut abgestufte Grauwerte
d) kleines Raster trotz Vergrößerung auf etwa Lebensgröße
e) Angabe des Patientenalters bei altersabhängigen Maßen.
Waren von einem Patienten entweder nur Frontal- oder nur Profilfotos vorhanden, so wurden nur die entsprechenden Indices ausgewertet. An den so ausgewählten Fotos wurden die genau definierten Meßpunkte eingetragen, die vorgegebenen Strecken ausgemessen und die jeweiligen Indices errechnet. Durch Übertragen der erhaltenen Meßwerte in ein Koordinatensystem mit den zugehörigen Normbereichen, erhielt man informative Punktwolken, die die genaue Verteilung der geprüften Merkmale im Kollektiv der Rubinstein-Taybi Patienten wiedergeben (siehe Ergebnisteil).

4.2.3 Auswertung der Dermatoglyphen

Angaben über Dermatoglyphen der Literaturpatienten waren nicht immer vorhanden. Die wichtigsten Merkmale wurden jedoch herausgearbeitet und übersichtlich dargestellt. Die Dermatoglyphen der vier eigenen Patienten wurden detailiert beschrieben und auch zeichnerisch festgehalten.

4.2.4 Auswertung der Stammbäume

Stammbäume waren in einigen Arbeiten nicht zu finden, in anderen jedoch konnten sie aus den Textangaben erstellt werden. Alle vorhandenen Stammbäume wurden unter Verwendung einer einheitlichen Symbolik umgezeichnet. Brauchbare Angaben über einzelne Familienmitglieder wurden mitaufgeführt. Um ein möglichst genaues Bild von dem Vererbungsmodus des Syndroms zu erhalten, wurden nur Familien mit Kindern, deren Diagnose gesichert erschien, in die Betrachtung miteinbezogen.

Abb.: Symbolik der Stammbäume

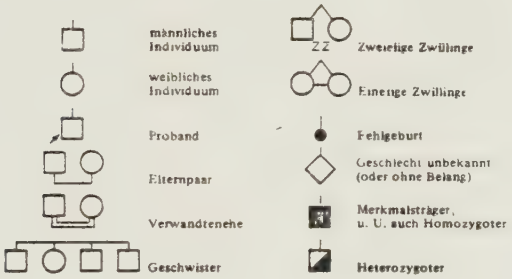

5. Ergebnisse

5.1 Eigene Fallbeschreibungen

Es werden vier Fälle nach folgenden Gesichtspunkten geordnet detailliert vorgestellt:

1. Anamnese
2. vorhandene Symptome
3. Dermatoglyphen
4. Chromosomenuntersuchung
5. Stammbaum

5.1.1 Fall I. A.B. weiblich, Alter: 22 10/12 Jahre
Nationalität: deutsch

1. Anamnese: Die Patientin wurde als erstes Kind gesunder Eltern geboren. Ihre Mutter war bei der Geburt 27, ihr Vater war knapp 50 Jahre alt. Die Schwangerschaft war durch eine Grippeerkrankung der Mutter mit Blutungen im 3. Monat kompliziert. Die Geburt erfolgte zum Termin durch Vakuumextraktion. Geburtsgewicht 2 600 Gramm. Wegen Trinkschwäche wurde das Kind drei Monate in der Klinik gepflegt. Im Alter von zwei Jahren war das Kind zu klein und zu leicht für sein Alter, hatte eine muskulare Hypotonie und erschien geistig retardiert. Im weiteren Verlauf erkrankte das Mädchen mehrfach an Infekten der oberen Luftwege, Otitiden und Bronchopneumonien sowie rezidivierenden Cystopyelitiden. Im Alter von 7 Jahren wurde sie appendektomiert, mit 9 Jahren erkrankte sie schwer an Varicellen. Zwischen ihrem 6. und 8. Lebensjahr wurde sie mehrfach im Gesundheitsamt untersucht, da sie mit offener Tuberkulose Kontakt hatte, selbst aber nicht erkrankt war. Im Alter von 10 Jahren fiel ihre motorische Unbeholfenheit und ihre Sichelfußstellung auf.
Entwicklungsstadien: Mit 2 1/2 Jahren konnte sie gehen; Sprach- und Sauberkeitsentwicklung waren unauffällig; die Menarche trat mit 11 Jahren und 9 Monaten ein. Zwischen 5 1/2 und 6 Jahren besuchte das Mädchen den Kindergarten, kam mit 8 Jahren in die Volksschule, später in die Sonderschule. Inzwischen arbeitet sie in einer Behindertenwerkstatt.

2. Symptome: Die Patientin ist 151 cm groß (unter der Altersnorm), das Körpergewicht von 56 kg auf die Größe bezogen etwas über der Norm.
Schädel: Annähernd microcephal und brachycephal, niedrige Stirn.
Gesicht allgemein: quadratisch, wenig dysmorph.
Augenregion: breite, dichte, tiefverlaufende, lateral und medial diffus inserierte Augenbrauen, leichte Synophris.
Nasenregion: schmale, prominente Nasenwurzel; langer, schmaler, weitvorstehender, leicht konvex gebogener Nasenrücken; invertierte Nasenbodenebene, schmale Nasenspitze, Nasenseptumansatz unterhalb des Nasenflügelansatzes, asymetrische Stellung der Nasenflügel (rechts höher, links lateral ausgeladen), weiter Nasenflügelabstand.
Mundregion: Retrocheilie der Integumentaloberlippe mit weit vorgezogenem Ansatz am Nasenseptum, breites zur Schleimlippe hin divergierendes Philtrum mit schwach ausgeprägten Säulen und angedeuteter Mittelleiste in der flachen Philtrumrinne; schmale Schleimhautoberlippe; kleines Kinn; hoher, schmaler Gaumen; stark gefurchte Zunge; ungleichmäßige Form und Größe der Zähne.
Ohrenregion: tiefsitzende Ohren; im unteren Abschnitt abgewinkeltes, schmales, leicht prominentes Corpus anthelicis; schmales Crus inferius; flaches, breites, rechts nach dorsal verlaufendes Crus superius anthelicis; tiefe Scapha, Concha; hypoplastischer Antitragus; sehr weite Incisura intertragica.
Stamm: adipöse Bauchdecken, sekundäre Geschlechtsmerkmale regelrecht entwickelt.
Obere Extremitäten: kleine, zierliche Hände; Klinodaktylie V. Röntgenologisch Brachymesophalangie V.; außerdem röntgenologisch kleiner Processus styloideus; beidseits breite, stark gewölbte Fingernägel mit Rillen kurz vor der Kuppe; etwas tiefsitzender Daumen.
Untere Extremitäten: kurze, breite Füße; kleiner 5. Zehennagel; röntgenologisch angedeuteter Hallux valgus.
Organfehlbildungen/Funktionsstörungen: nicht bekannt.
Neurologie: Muskeltonus unauffällig (im Kleinkindesalter muskuläre Hypotonie); Bewegungen verlangsamt aber koordiniert.



Fall I: A. B.

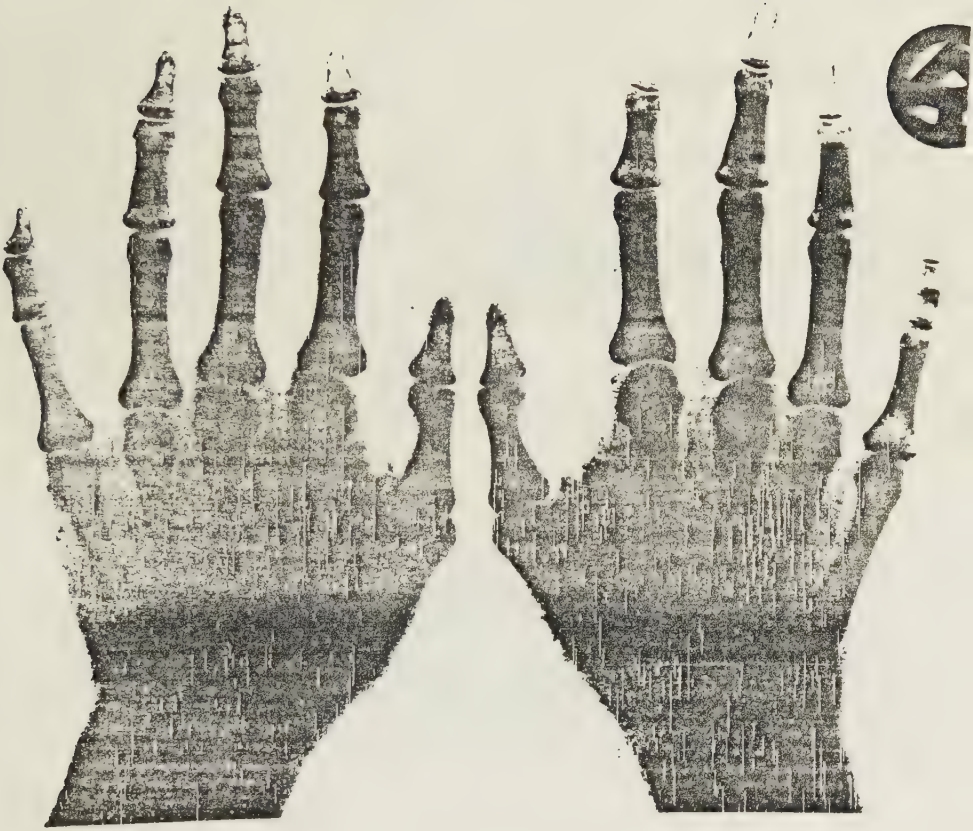



3. Dermatoglyphen:

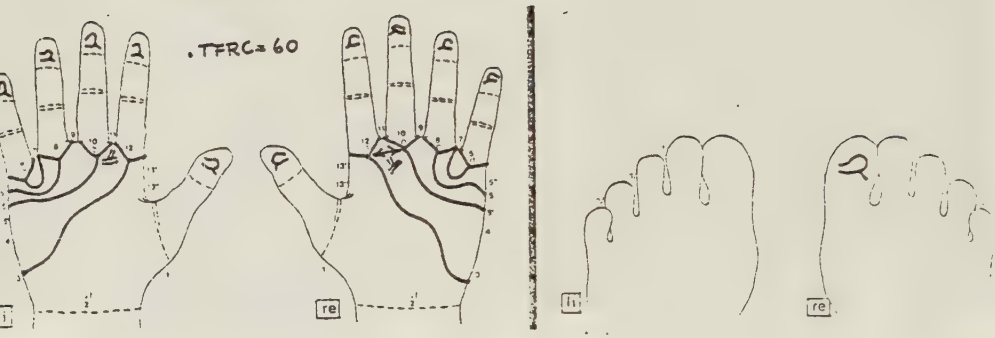

Der Hautleisten- und Furchenbefund ist kaum auffällig und kann noch zur normalen Variabilität gerechnet werden:

- Häufung von Ulnarschleifen (10) an den Fingerbeeren
- niedrige Gesamtleistenzahl (TFRC = 60, normal 80 - 180), gleicher Befund beim Vater
- rechts erhöhte ab-Leistenzahl (52, normal 35 -47)
- Vestigien im 2. Interdigitalraum beidseits
- beidseits mäßig longitudinaler Leistenverlauf, tiefe Endigung der B- und C-Linie rechts
- Tibialschleife auf der rechten Großzehe .

4. Chromosomenuntersuchung: Die Chromosomenanalyse ergab einen normalen weiblichen Karyotyp; auch die kombinierte G-/R- Bandenanalyse ergab keinen Hinweis auf das Vorliegen einer chromosomalen Segmentaberration.

5. Stammbaum:

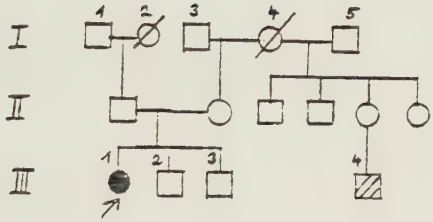

Familienanamnese:

Eine geistige Behinderung ist bei keinem Familienmitglied bekannt. Die Großmutter der Patientin (I/4) hat aus erster Ehe vier Kinder, von diesen Kindern hat die zweitjüngste Schwester einen Sohn mit einer Fußfehlbildung und Gehbeschwerden (III/4). Andere Familienbelastungen sowie Konsanguinität der Eltern sind nicht bekannt. Die Patientin hat noch zwei jüngere gesunde Brüder.

5.1.2 Fall II. M. M. weiblich, Alter: 4 1/12 Jahre
Nationalität: deutsch

1. Anamnese: Die Patientin wurde als zweites Kind gesunder Eltern geboren. Ihre Mutter war bei der Geburt 28, ihr Vater war 33 Jahre alt. Im dritten Schwangerschaftsmonat waren im Zusammenhang mit einem fieberhaften Virusinfekt vorzeitige Wehen aufgetreten, die drohende Fehlgeburt wurde mit Tabletten verhindert. Gewichtszunahme und kindliche Bewegungen waren unauffällig. Eine besondere Mutagenbelastung im prä- oder postkonzeptionellen Zeitraum ist nicht eruierbar. Die Entbindung erfolgte drei Wochen vor dem errechneten Termin spontan aus Hinterhauptslage, nachdem ein vorzeitiger Blasensprung eingetreten war. Geburtsgewicht und Geburtslänge waren mit 3 150 g und 50 cm im Normbereich; der Apgar - Wert war normal. Bei dem Neugeborenen sind "Hakenfüße" aufgefallen, die bandagiert wurden. Die Respiration war ungestört, es bestanden jedoch zunächst Trinkschwierigkeiten und eine Obstipation. Mit drei Monaten wurde das Baby zum ersten Mal im Dr. von Haunerschen Kinderspital vorgestellt, wo eine Gesichts- und Schädeldysplasie, Tränengangsstenose (Operation mit 4 Monaten) und Hakenfüße festgestellt wurden (Verdacht auf Pierre-Robin-Syndrom). Mit 4 Monaten war bereits eine pathologische psychomotorische Entwicklung zu erkennen. Mit einem Jahr wurde eine Microcephalie und echo-encephalographisch eine hochgradige Erweiterung des Ventrikelsystems festgestellt. Entwicklungsstadien: Im Alter von 1 1/2 Jahren wurde das Kind als erheblich mental retardiert beschrieben. Mit zwei Jahren bestand eine deutliche Muskelhypotonie und eine völlig instabile, zur Asymetrie neigende Haltung und Bewegung. Mit 2 1/2 Jahren war der neurologische Befund unverändert; sinnvolles, aktives Spielen bzw. Hantieren mit Gegenständen war nicht zu beobachten, ebensowenig Sprachverständnis und Sprachäußerung. Das Mädchen lernte mit 3 1/2 Jahren frei zu sitzen. Es kann heute, mit 4 1/2 Jahren weder krabbeln noch frei stehen oder gehen, es kann noch keine Worte bilden und ist noch nicht sauber.

2. Symptome: Die Patientin ist mit 92 cm Körpergröße minderwüchsig (unterhalb der dritten Percentile); das Körpergewicht

(11,6 kg) liegt, bezogen auf die Körpergröße, in unterem Normbereich (10 Percentile).
Schädel: Microcephal (mit 47 cm knapp unterhalb der 3 Percentile), die Stirn ist breit, die Stirnhöcker sind beidseits stark ausgeprägt, die Schädelkontur wirkt besonders über dem Scheitel stark abgeflacht. Die Röntgenaufnahmen des Schädels zeigen einen vorzeitigen Verschluß der Coronarnaht, eine für das Alter zu geringe Öffnung der Lambdanaht; die große Fontanelle war nicht mehr nachweisbar. Die Schädelbasis ist steil gestellt, auch der Clivus - Neigungswinkel ist zu klein. Stirn- und Nackenhaaransatz sind unauffällig.
Gesicht allgemein: Dysmorph, besonders durch die auffällige Nasen- und Mundregion.
Augenregion: Hypertelorismus, die Lidspaltenachsenstellung ist deutlich antimongoloid, die Augenbrauen sind beidseits verbreitert, verlaufen lateral winkelig und sind diffus implantiert. Die Wimpern sind lang und geschwungen. Die Lidspalten sind lateral durch Herabhängen der Oberlider (Ptosis) verschmälert. Die Lidfalten und Bulbi sind unauffällig.
Nasenregion: Die Nasenwurzel ist stark verbreitet und setzt sich V-förmig in die weit lateral beginnenden Augenbrauenbögen fort, der Nasenrücken verläuft hakig, Nasenspitze und Nasenflügel sind schmal. Das Nasenseptum inseriert unterhalb der Nasenflügel.
Mundregion: Die Integumentaloberlippe ist verlängert; im Profil zeigt sich eine deutliche Retrochelie, die Philtrumsäulen sind wenig prominent, die Philtrumrinne ist flach. Die Schleimhautoberlippe ist fast vollständig invertiert, die Schleimhautunterlippe deutlich evertiert und gegenüber der Oberlippe retrahiert; die Integumentalunterlippe ist verkürzt. Der Gaumen ist auffällig hoch und gewölbt. Anstelle der Uvula findet sich ein angedeuteter Spalt des Gaumensegels. Das Milchgebiß ist kariös, es finden sich Form- und Stellungsanomalien der Zähne. Es besteht eine deutliche Unterkiefer-Retrognathie.
Ohrregion: Der Ohransatz ist beidseits tief, die Ohrachse leicht nach hinten geneigt, die Ohrlänge vergrößert. Der Helixrand ist schmal; das Crus superius anthelicis ist beidseits plump, das Crus inferius schmal, das Corpus anthelitis schmal und leicht prominent; im Cavum der Concha findet sich beidseits eine Vertiefung; der Tragus ist flach und beidseits prominent

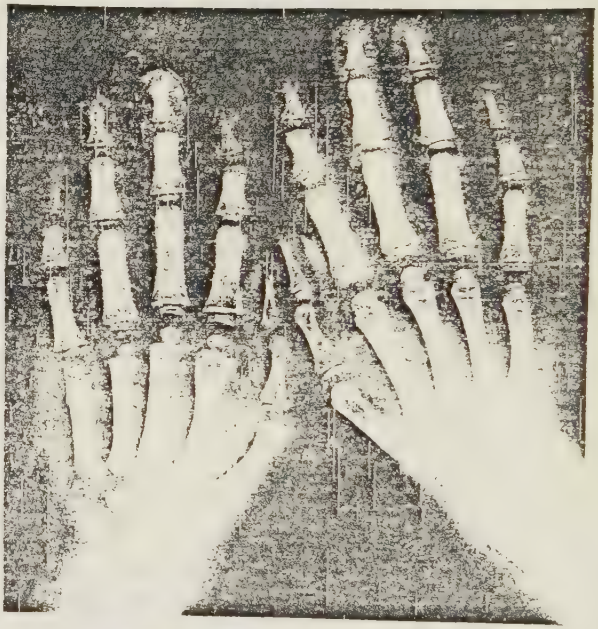

Fall II: M. M.

die Incisura intertragica ist tief und breit.
Stamm: Der Hals ist schmal und kurz, Thorax, Abdomen und Genitale sind unauffällig.
Obere Extremitäten: Die Hände sowie Form und Stellung der Phalangen sind unauffällig; die Daumennägel sind beidseits verbreitet, ohne daß die terminalen Daumenphalangen selbst verbreitet wären. Am Röntgenskelett der Hände läßt sich eine asymetrische Skelettentwicklung erkennen; das Knochenalter rechts ist gegenüber links verzögert, es entspricht insgesamt etwa 2 bis 3 Jahren. Auch innerhalb einer Seite ist das Knochenwachstum dissoziiert. Die Phalangen und Metacarpalia entsprechen in Länge und Dicke der Norm, wobei auffällt, daß der erste Strahl in der Grund- und besonders auch in der Endphalange sehr dünn ist.
Untere Extremitäten: Die Fußgewölbe sind beidseits nur sehr schwach ausgeprägt; es besteht eine auffällig breite Sandalenlücke, die jedoch auf dem Röntgenbild nicht nachweisbar ist. Zehenbreite, Zehenansatz und Zehenstellung sind unregelmäßig (links: 2. und 4. Zehe breiter und proximaler implantiert als 3. Zehe, rechts: 4. Zehe auffällig gekrümmt). Auch im Fußbereich zeigt sich eine deutliche Knochenentwicklungsverzögerung mit Asymetrie (rechts gegenüber links verzögert).
Organfehlbildungen/Funktionsstörungen: nicht nachweisbar.
Neurologie: Ausbildung und Spannungszustand der Muskulatur sind unauffällig, die Gelenkfunktion ist nicht eingeschränkt.

3. Dermatoglyphen:

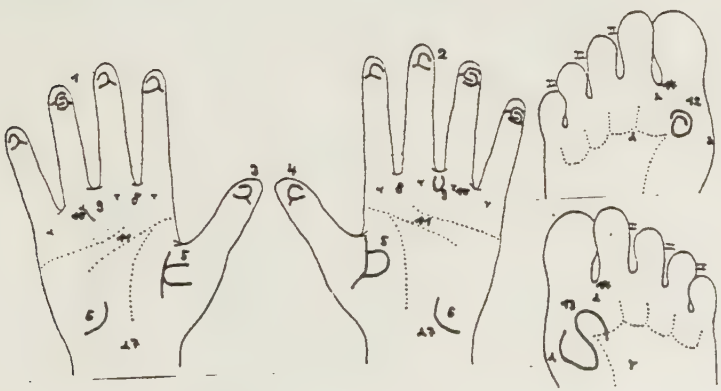

Die Untersuchung der Hautleisten ergab auf beiden Seiten der Handflächen und Fußsohlen größere Bereiche mit Dysplasien der Leistenstruktur, die auf eine frühembryonale Entwicklungsstörung hinweisen. Der Thenar zeigt beidseits eine auffällige Bemusterung (Radialschleife und Vestigie); auffällig ist auch der relativ große Unterschied im a-b-Leistenwert zwischen den beiden Händen (links: 50, rechts: 38).

4. Chromosomenuntersuchung:

DieChromosomenanalyse zeigte einen unauffälligen weiblichen Karyotyp. Die kombinierte G- und R-Banden Analyse ergab keinen Anhalt für das Vorliegen einer chromosomalen Segmentaberration.

5. Stammbaum:- siehe nächste Seite

Familienanamnese:-

Der Stammbaum zeigt keine Auffälligkeiten bei den Geschwistern der Eltern und deren Kindern bzw. den Geschwistern der Großeltern und deren Nachkommen. Eine Konsanguinität der Eltern ist nicht bekannt. Der vier Jahre ältere Bruder ist gesund.

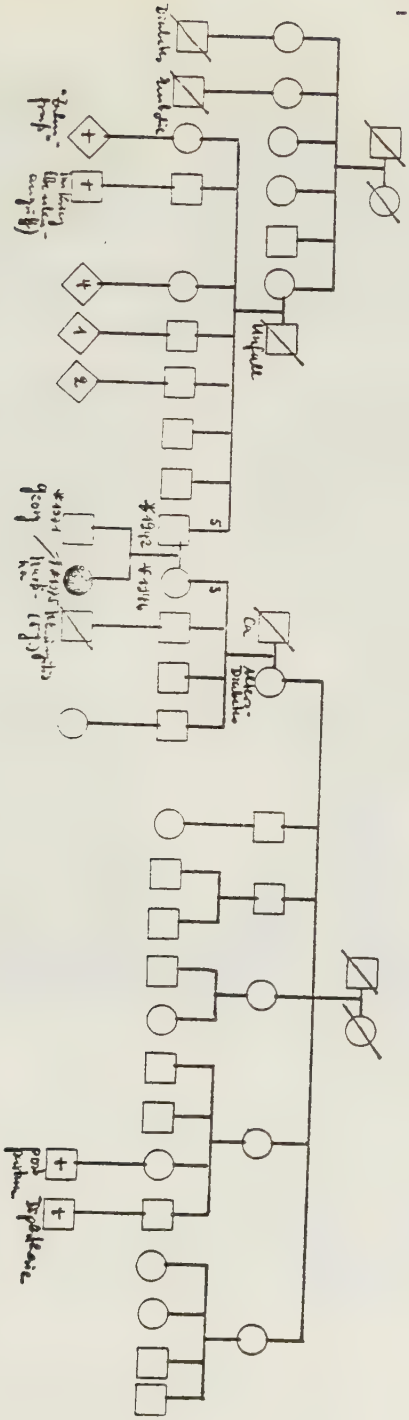

5.1.3 Fall III. A. S. weiblich, Alter: 1 8/12 Jahre
Nationalität: deutsch

1. Anamnese: Die Patientin wurde als zweites Kind gesunder Eltern geboren. Ihre Mutter war bei der Geburt 24, ihr Vater 29 Jahre alt. Die Schwangerschaft verlief im Wesentlichen unauffällig. Die Mutter erinnert sich, ab dem 5. bis 6. Monat ruckartige kindliche Bewegungen gespürt zu haben. Die Mutter hat keine Medikamente und auch keinen Alkohol zu sich genommen, sie ist Nichtraucherin. Die Entbindung erfolgte nach normaler Schwangerschaftsdauer und verlief sehr schnell. Das Kind kam aus Kopflage zur Welt, in der Nabelschnur war ein Knoten. Das Geburtsgewicht betrug 2 590 Gramm, die Geburtslänge betrug 47 cm, der Kopfumfang 30 cm, der Apgarwert 10/9/10. Atmung und Nahrungsaufnahme waren unaffällig. Es fiel jedoch auf, daß das Kind wenig Spontanbewegungen zeigte und aphatisch war.
Entwicklungsstadien: Die frühkindliche Entwicklung war verzögert. Das Mädchen konnte sich erst mit sechs Monaten vom Rücken auf den Bauch drehen; mit zwölf Monaten begann es , sich zum Stand hochzuziehen; frei sitzen konnte es erst mit 13 Monaten; mit 15 Monaten versuchte es selbstständig zu gehen. Mit 20 Monaten verwendet das Kind keine gezielten Worte, es versteht jedoch verbale Aufforderungen.

2. Symptome: Die Patientin liegt mit ihrer Körpergröße von 80 cm und ihrem Körpergewicht von 10,8 kg im Bereich der Altersnorm. Kopfumfang mit 44,0 cm unterhalb der 3. Percentile (Microcephalie).
Schädel: Kurzschädel (Micro- Brachycephalie); röntgenologisch quadratische Schädelform; vorgewölbte Stirn mit tiefem Haaransatz; Reste eines großen Naevus flammeus in der Mitte der Stirn.
Gesicht allgemein: freundlich, geringe Dysmorphie.
Augenregion: angedeutete Synophris (auch bei der Mutter und Schwester); medial diffuse Augenbrauen; geschwungene Wimpern; mongoloide Lidspaltenachsenstellung.
Nasenregion: prominenter Nasenrücken, sich V-förmig in die lateral beginnenden Augenbrauenbögen fortsetzend; breite, prominente Nasenwurzel; breite, kugelige Nasenspitze; schmale, lateral ge-



gesunde Schwester

Fall III: A. S.





richtete Nasenlöcher mit breitem Nasenflügelabstand (auch bei der Mutter große Nase mit breiter Wurzel und breitem Rücken); asymetrisch nach links abweichendes Nasenseptum, das unterhalb des Nasenflügelansatzes inseriert.
Mundregion: kurze, am Septum weit vorne ansetzende Integumentaloberlippe; leichte Retrocheilie; verstrichene Philtrumsäulen; angedeutete Mittelleiste in der flachen Philtrumrinne; breite Mundspalte; leicht invertierte Oberlippe; leicht evertierte, gelegentlich asymetrisch nach rechts unten gehaltene Unterlippe; flacher, schmaler Gaumen; leichte Zahnstellungsanomalien.
Ohrregion: Helixrand im oberen Abschnitt stark umgeschlagen, winklig am Übergang zu pars descendens im absteigenden Schenkel gerollt, mit der Scapha verwachsen; im unteren Abschnitt hypoplastisch; Helixwurzel verzweigt sich in drei Äste; die Cymba ist dadurch unterteilt (Crus cymbae); breites Crus superius anthelicis; breite Incisura anterior; hypoplastischer Tragus; V-förmige Incisura intertragica.
Stamm: Der Hals ist kurz; am Thorax etwas weitstehende Mamillen; akzessorische Mamille links (auch bei der Mutter); Hypertrichosis, vor Allem zwischen den Schulterblättern und über dem Steißbein. Am becken supraanale, tiefe Fistel; leichte Streckhemmung im Hüftgelenk.
Obere Extremitäten: Hämangiom am rechten Ellbogengelenk medial; sehr kurze, breite, tiefsitzende Daumen beidseits; alle Finger etwas breit und kurz.
Untere Extremitäten: Pes planus et valgus; breite Füße; breite Großzehen.
Organfehlbildungen/Funktionsstörungen: nicht bekannt.
Neurologie: unregelmäßiger Muskeltonus; eckige Spontanbewegungen.

3. <u>Dermatoglyphen</u>:

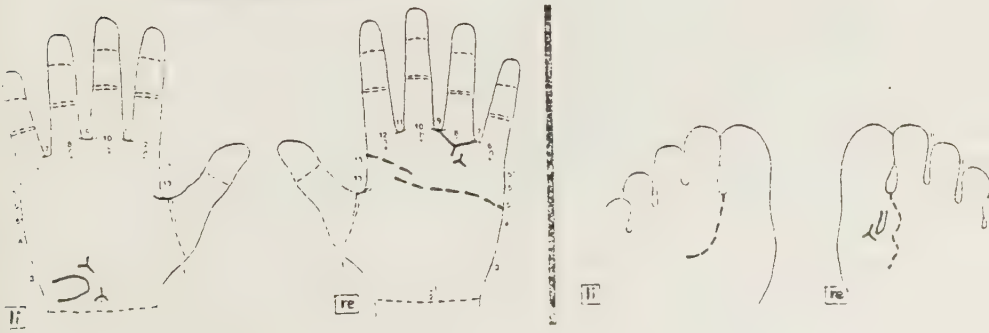

Der Hautleisten- und Furchenbefund mit in der Mehrzahl von den Eltern ererbten Stigmata zeigt nur wenige Auffälligkeiten im Sinne des RTS: Ulnarschleife auf dem linken Hypothenar, verkürzte C-Linie rechts, Sandalenfurche beidseits.

4. Chromosomenuntersuchung:

Eine Chromosomenuntersuchung wurde nicht durchgeführt.

5. Stammbaum: siehe nächste Seite.

Familienanamnese:

Die Familienanamnese beider Eltern ist unauffällig. Eine Konsanguinität besteht nicht. Die Patientin hat eine gesunde ältere Schwester.

5.1.4 Fall IV. S. B. weiblich, Alter: 5 Jahre
Nationalität: jugoslawisch

1. Anamnese: Die Patientin wurde als zweites Kind gesunder Eltern geboren. Ihre Mutter war bei der Geburt 19, ihr Vater war 18 Jahre alt. Nach der Geburt des Sohnes (1972) hatte die Mutter drei Fehlgeburten. Über die Schwangerschaft wurden keine Besonderheiten berichtet. Soweit bekannt, erfolgte die Geburt zum errechneten Termin aus Beckenendlage. Mit Ausnahme des Geburtsgewichts von 2 300 Gramm (pränatale Dystrophie) fehlen weitere Angaben. Nach der Geburt sei das Kind unauffällig gewesen. Im ersten Vierteljahr war das Baby zweimal stationär im Krankenhaus wegen Gastroenteritis und Dyspepsie. Während eines stationären Aufenthaltes (Gastroenteritis) im Alter von fünf Monaten erkrankte das Kind an einer schweren Pneumokokkenmeningitis. Im Verlauf der Erkrankung kam es zunächst zu einem Krampfanfall, der sich zwei Tage später trotz antikonvulsiver Therapie mit Luminal wiederholte. Im Schädelecho und Computertomogramm wurde ein subduraler Erguß rechts nachgewiesen. Ein späteres CT (im Alter von 4 Jahren) war ohne pathologischen Befund. Ein EEG zeigte für das Alter zu geringe Amplitudenhöhe und Gliederung der Aktivität. Nach insgesamt 8 Wochen konnte die die Antibiotikatherapie abgesetzt werden; kurz darauf trat erneut eine Gastroenteritis auf. Nachdem die Meningitis unter Ausbildung subduraler Hygrome beidseits abgeheilt war, konnte das Mädchen nach gut drei Monaten entlassen werden. Zu diesem Zeitpunkt bestand eine schwere psychomotorische Retardierung; im EEG bestanden weiterhin eine für das Alter unzureichende Gliederung der Aktivität links zentral und parieto okzipital, sowie diskrete Zeichen einer latenten Anfallsbereitschaft. Es wurde mit krankengymnastischer Behandlung begonnen. Mit 1 4/12 Jahre wurden anläßlich eines stationären Aufenthaltes im Krankenhaus (Bronchopneumonie) im Schädelecho eine leichte bis mittelgradige Ventrikelerweiterung, im EEG leichte Allgemeinveräderung mit Amplitudenabflachung (ohne Zeichen einer Anfallsbereitschaft) nachgewiesen. Im Alter von knapp 2 Jahren lag noch immer eine motorische Entwicklungsverzögerung vor; die nicht auf einer zentralen motorischen Koordinationsstörung, sondern auf einer Lernbehinderung beruht.

Bei einer Hörprüfung im Februar 1980 (Alter 3 2/12 Jahre) konnte eine geringgradige Schwerhörigkeit nicht ausgeschlossen werden. Im weiteren Verlauf war das Kind mehrfach wegen verschiedener Infekte (Infekte der oberen Luftwege, Bronchitiden, Bronchopneumonien, Gastroenteritiden, Conjunctivitiden) in Behandlung. Untersuchungen der Immunglobuline ergaben erhöhte Werte für Ig G und Ig M, sowie von Ig E, was auf eine allergische Diathese hinweisen könnte. Im Dezember 1980 (Alter 4 Jahre) wurde das Kind erstmals in der endokrinologischen Ambulanz der Haunerschen Kinderklinik wegen einer prämaturen Pubarche vorgestellt. Ein AGS wurde ausgeschlossen; das Knochenalter war verzögert, die Sella turcica normal konfiguriert. Die Gonadotropine waren erhöht, was auf eine zentrale Auslösung der Pubertas präcox schließen läßt.

2. Symptome: Die Körpergröße ligt mit 100 cm im unteren Normbereich (3. Percentile), das Gewicht von 15 kg entspricht der Größe.
Schädel: brachycephal, microcephal (Kopfumfang = 45 cm, unter der 3. Percentile), Stirnhaaransatz lateral zurückweichend, deutlich abgeflachtes Hinterhaupt.
Augenregion: tiefliegende Bulbi, leicht antimongoloide Lidspaltenachsenstellung, Lidspaltenbreite im unteren Normbereich, Nystagmus rechts, verklebte Wimpern; tiefsitzende, geradeverlaufende Augenbrauen.
Nasenregion: Nasenlänge im oberen Normbereich, leicht konvex gebogener Nasenrücken, schmale Nasenflügel, unterhalb des Nasenflügelansatzes inserierendes Nasenseptum, lateral gerichtete Nasenlöcher.
Mundregion: kurzes Philtrum (unterhalb der Norm), schmale Mundspalte, schmales Lippenrot, schmaler Gaumen, prominentes Kinn.
Ohrregion: oben abstehende, verlängerte Ohren; im absteigenden Schenkel mit der Scapha verwachsener Helixrand; links nach breitem aufsteigenden Abschnitt gewinkelt; stark ausgeprägte, am Ende verbreiterte Helixwurzel (links fächerförmig, rechts nach unten); hypoplastisches Corpus anthelicis; flacher Antitragus; V-förmige Incisura intertragica.



Fall IV: S. B.

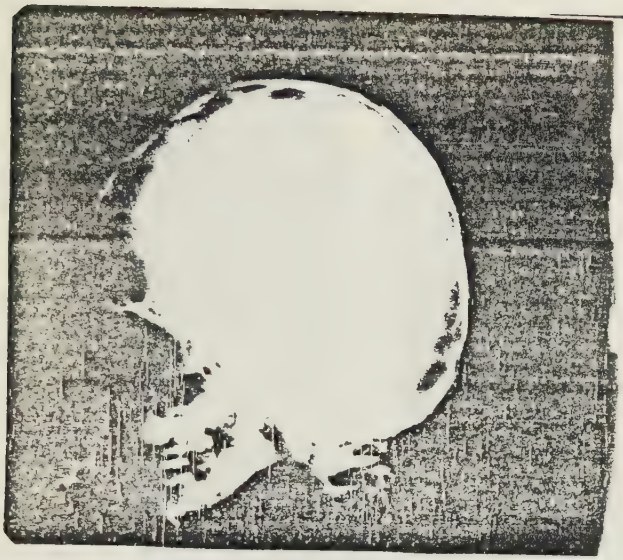

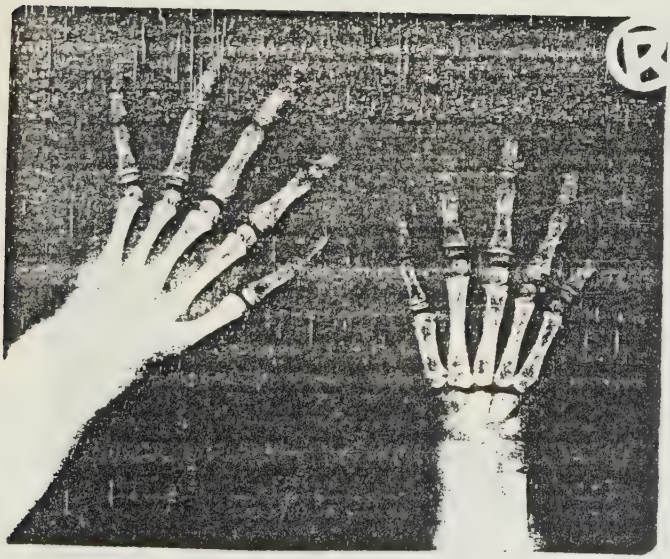

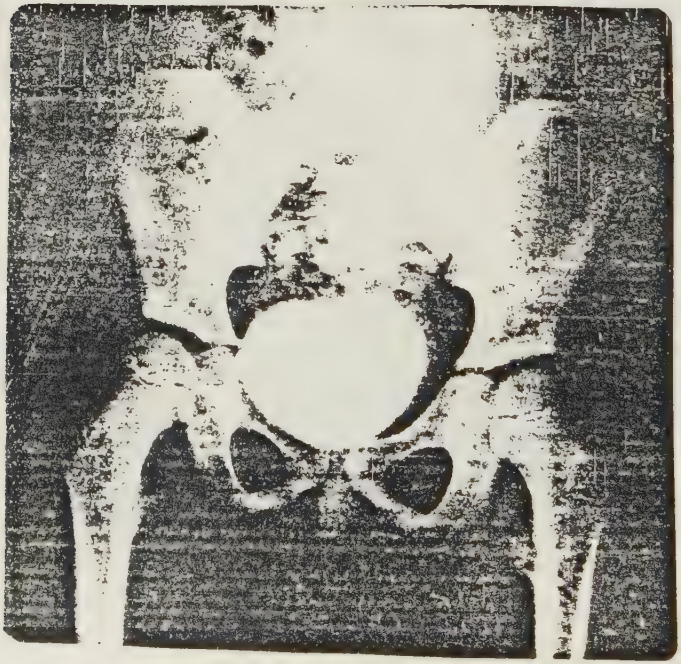

Stamm:

Thorax: weiter Mamillen Abstand; angedeutete Mammae; angedeutete Scapulae alatae.

Abdomen: leicht adipös, oberhalb des Nabels querverlaufende lineare Einziehung.

Becken: zwei sacrale Grübchen, röntgenologisch schmal wirkende Beckenschaufeln.

Genitale: weiblich, angedeutete Schambehaarung.

Obere Extremitäten: kurze Finger, insbesondere die Daumen (rechts mehr als links) und die Kleinfinger, röntgenologisch Pseudoepiphysen an den Metacarpalia I und II und an der Mittelphalanx V beidseits, dissoziiertes Knochenalter (Handwurzel 4 Jahre, übrige Hand 6 1/2 Jahre).

Untere Extremität: Spitzfußstellung (rechts stärker als links), leichte Zygodaktylie II - IV, etwas breite große erste Zehe beidseits, röntgenologisch Pseudoepiphysen der Grundphalangen I - IV beidseits, quaderform mit verstrichener Taille vor Allem der Grundphalanx I beidseits.

Organfehlbildungen/Funktionsstörungen: nicht bekannt.

Neurologie: rechts eingeschränkte Beweglichkeit.

3. Dermatoglyphen:

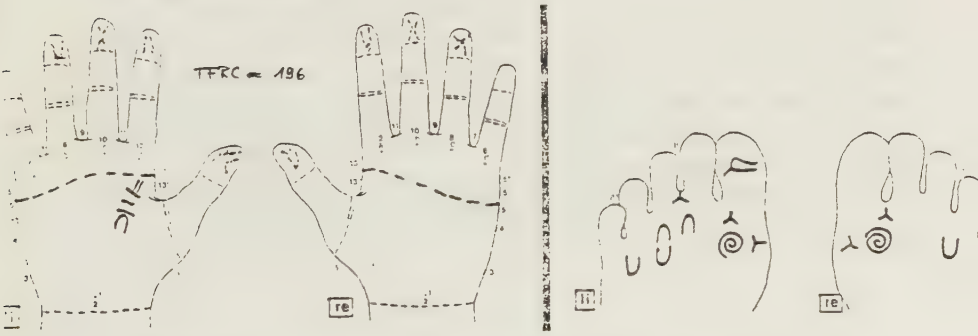

Auffälliger Hautleisten- und Furchenbefund mit in der Mehrzahl nicht vom Vater ererbten Stigmata (Mutter nicht untersucht): erhöhte Gesamtleistenzahl von 196, "weiße Linien" auf den Fingerbeeren 1 - 4 beidseits, am Thenar links komplizierte Musterkombination, typische Vierfingerfurche beidseits, Tibialschleife an der Großzehe links, hohe Musterintensität, besonders links, an den Fußsohlen. Die Musterkombination gibt keinen Hinweis auf ein bestimmtes Krankheitsbild, läßt jedoch auf eine frühembryonale Entwicklungsstörung schließen.

4. Chromosomenuntersuchung:

Die Chromosomenuntersuchung aus der Lymphozytenkultur ergab einen normalen weiblichen Chromosomensatz. Auch die G/R- Banden Segmentanalyse (Prophasechromosomen) ergab keinen Hinweis auf eine chromosomale Segmentaberration.

5. Stammbaum:

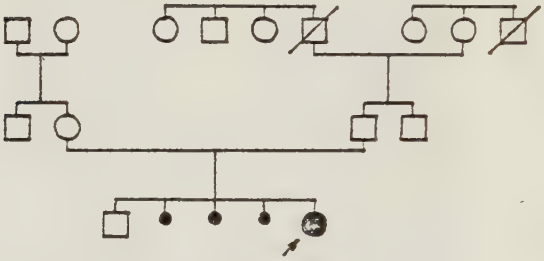

Familienanamnese:

Nähere Angaben über die Familien der Eltern liegen nicht vor. Eine Konsanguinität der Eltern ist nicht ausgeschlossen, da die Geburtsorte der Eltern nur fünf Kilometer voneinander entfernt sind. Die Patientin hat einen älteren gesunden Bruder.

5.2 Ergebnisse aus den Fallberichten und Fotografien der Literatur zum klinischen Bild des Rubinstein-Taybi-Syndroms

Für die Literaturanalyse habe ich 215 Fallberichte (107 männliche, 108 weibliche Patienten) ausgewertet. Die Häufigkeit der einzelnen Symptome habe ich jeweils auf die Gesamtheit, d.h. 215 bezogen, um einen Gesamtüberblick zu ermöglichen. Die Zahlen, in Prozent ausgedrückt, sind zwangsläufig etwas niedriger als für das Syndrom erwartet, denn sie beinhalten auch Fälle, bei denen keine Angabe über das oder jenes Symptom vorhanden war. Das Gesamtbild kommt dadurch jedoch gut zum Vorschein.

5.2.1 Anamnestische Daten der Rubinstein-Taybi Patienten

5.2.1.1 Alter der Eltern zur Zeit der Konzeption

Das durchschnittliche Alter der Eltern zur Zeit der Konzeption ist nicht erhöht. Eine Studie von Simpson und Brissenden (1973) bestätigt dies deutlich - das Alter von 86 Müttern und 80 Vätern von Patienten mit RTS wird mit dem Alter von Eltern normaler Kinder, die in Kanada im Jahre 1955 (das Geburtsjahr der meisten Patienten) geboren wurden, verglichen. Das Durchschnittsalter der Mütter zur Zeit der Geburt der Patienten war 28,6 ± 0,6 Jahre verglichen mit 27,7 ± 0,01 Jahren für die Kontrollgruppe. Das Durchschnittsalter der Väter der Patienten war 31,9 ± 0,7 Jahre gegenüber 31,4 ± 0,01 Jahre für die Kontrollgruppe.

Abb.: Alter der Mütter und Väter der RTS Patienten und der Kontrollgruppe zur Zeit der Geburt.

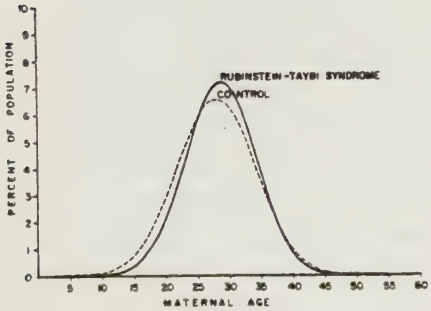

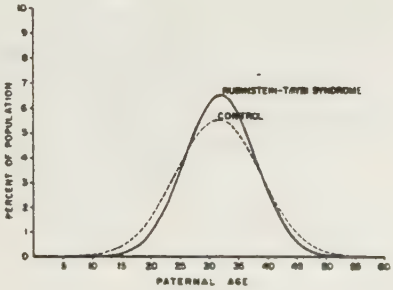

5.2.1.2 Schwangerschaftsanamnese

Die Schwangerschaftsanamnese ist in der überwiegender Mehrheit der Fälle unaffällig, ebenso ist die Schwangerschaftsdauer normal. In Einzelfällen wurde von Viruserkrankung ("Grippe") der Mütter, von Traumaten, drohenden Aborten oder Blutung berichtet. Über Hydramnion wurde bei 11/215 Fällen (6%) berichtet.

5.2.1.3 Geburtsverlauf und Neonatalperiode

Der Geburtsverlauf ist bis auf wenige Ausnahmen (Steißlage, Vakuumextraktion u.a.) normal. Das Geburtsgewicht war bei 45/215 Fällen (21%) erniedrigt (unter 2 800 Gramm).
In der Neonatalperiode wird über folgende Auffälligkeiten berichtet:

- Infekte der oberen Luftwege (98/215 = 46%)
- überstreckbare Gelenke (67/215 = 31%)
- hyperaktive Reflexe (65/215 = 30%)
- grimassierendes Lächeln (58/215 = 27%)
- abnormes EEG (42/215 = 20%)
- Fütterungsschwierigkeiten (38/215 = 18%)
- später Schluß der großen Fontanelle (35/215 = 16%)
- Obstipation (29/215 = 14%)
- Allergien (Ekzeme, Asthma, Heuschnupfen) (27/215 = 13%)
- nasale Sprache (10/215 = 7%)

5.2.1.4 Somatische und psychomotorische Entwicklung

Die RTS Patienten sind in ihrer somatischen und psychomotorischen Entwicklung retardiert (zu 100%). Sie beginnen erst spät zu sitzen, zu stehen, zu laufen, ihre Sauberkeitsentwicklung ist stark verzögert. Im fehlenden sozialen Lächeln und verzögerter (bzw. behinderter Sprachbildung zeigt sich schon frühzeitig ihre mentale Entwicklungsstörung. Die geistige Retardierung ist in den meisten Fällen beträchtlich, nur selten wird ein Entwicklungs- oder Intelligenzquotient von 50 überschritten.

5.2.1.5 Organschäden, Fehlbildungen am Körper

Von den Organschäden ragt besonders der angeborene Herzfehler und zwar meistens ein Ductus Botalli apertus heraus (27/215 = 13%). Weiterhin Nierenanomalien (20/215 = 9%); Hirndefekte, wie Erweiterung des 3. Ventrikels oder Erweiterung der basalen Zisternen des 4. Ventrikels, werden in der Literatur spärlich erwähnt (nur in 2% der Fälle), ebenso Krampfanfälle (3% der Fälle).

5.2.1.6 Stamm

Ein kurzer Hals fällt bei 11/215 = 5% der Patienten auf. Bei 83/215 = 39% der Betroffenen ist das Knochenalter verzögert. Von den Knochendeformitäten sind am häufigsten Rippenanomalien (54/215 = 25%), Skoliose oder Kyphoskoliose (40/215 = 19%) und abnorm geformte Beckenknochen (18/215 = 8%). Bei einem Drittel der Patienten (74/215 = 34%) findet man einen steifen Gang sowie eine Hypertrichosis (78/215 = 36%). Zuletzt wird öfters über Naevus flammeus (19/215 = 9%) berichtet und zwar entweder auf der Stirn oder auf dem Rücken. Bei den Knaben ist Kryptorchismus sehr häufig (78/107 = 73%).
Was die Stammbehaarung der untersuchten Patienten betrifft (bei 22 Patienten), so fielen neben einem gehäuften Auftreten von persistierender Lanugobehaarung (bei 9 Patienten) bei einem weiblichen Patienten leichter Hirsutismus und bei zwei männlichen Patienten eine weibliche Schamhaargrenze auf.

5.2.1.7 Extremitäten

An den Extremitäten werden folgende Besonderheiten gefunden:
- breite Daumen (169/215 = 79%)
- breite Großzehen (155/215 = 72%)
- Verbreiterung der Finger II - V (98/215 = 46%)
- radiale Abknickung der Daumen (51/215 = 24%)
- überlappende Zehen (41/215 = 19%)
- Klinodaktylie V (34/215 = 16%)
- Verbreiterung der Zehen II - V (35/215 = 16%)
- Abknickung der großen Zehe (30/215 = 14%)

- Duplikation der Endphalangen von Daumen und Großzehen (21/215 = 10%)

5.2.2 Die craniofacialen Dysmorphiezeichen bei Rubinstein-Taybi Patienten

5.2.2.1 Der Schädel und das Gesicht allgemein

Ein wesentliches Merkmal der RTS Patienten ist die Microcephalie. Sie wurde bei einem Drittel der Fälle (69/215 = 32%) beschrieben. Die Kopfform erscheint in den meisten Fällen brachycephal. Die Stirn ist prominent (71/215 =30%). Das Kopfhaar ist dicht (11/215 = 5%), manchmal brüchig. E. M. Winkler und H. Seidler (1977) berichten ausführlich über die Haarfarbe, metrische und morphologische Analyse des Haarquerschnittes sowie über die Form, Dichte und Verteilung des Kopf- und Stammhaares. Zusammenfassend kann folgendes gesagt werden: Die Untersuchung der Haarfarbe und ihrer geschätzten Nachdunkelung bis zum 20. Lebensjahr bei sechs männlichen und sieben weiblichen Patienten mit RTS ergab keinerlei Abweichungen von der Norm. Die metrische und morphologische Analyse der Haarquerschnitte (bei 13 Patienten) läßt - berücksichtigt man die Kleinheit der Stichprobe - zumindest bei einem Teil der Patienten einen direkten Zusammenhang mit dem Erscheinungsbild des RTS vermuten. Sowohl die Form als auch die Dimensionen der Haarquerschnittsflächen dieser Patienten müssen als außerhalb der normalen Variationsbreite unserer Bevölkerung liegend bezeichnet werden. Die Prüfung der Form, Dichte und Verteilung der Kopfhaare der Syndrompatienten (bei 23 Patienten) ergab eine Tendenz zu dichtem bis sehr dichtem Kopfhaar und zu einer Erweiterung der Haargrenze in die Stirn-, Schläfen- und Nackenregion. Die allgemein größere Haardichte kommt nicht nur in der ungewöhnlichen Länge und Dichte der Wimpern, sondern auch in der auffälligen Breite und Dichte der Brauenbögen zum Ausdruck.

Abb.: Mittlere Alterswariation der Haarschaftdicken

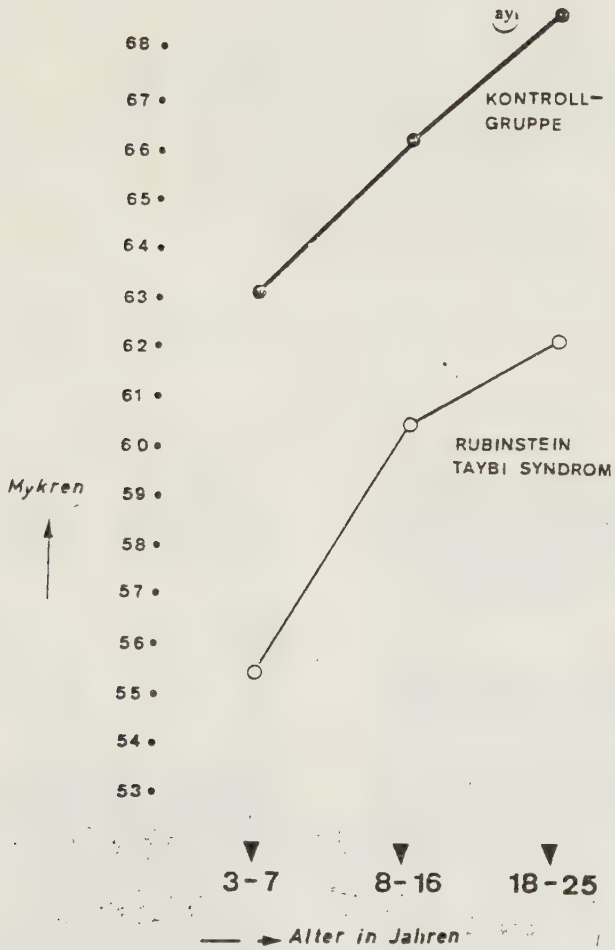

5.2.2.2 Die Augenregion

Die Ziffern in Klammern bedeuten Grenzfälle.

- antimongoloide Lidspaltenachsenstellung (33/39 = 85%)
- Hypertelorismus (10(6)/22 = 45,5-73%)
- breite Lidspalten (9(10)/29 = 32-66%)
- abnorm gebogene Augenbrauen (24/39 = 61,5%)
- hoch verlaufende Augenbrauen (24/39 = 61,5%)
- lateral abfallende Augenbrauen (21/39 = 54%)
- medial diffuse Augenbrauen (20/39 = 51%)
- Strabismus (106/215 = 50%)
- stark geschwungene Wimpern (16/39 = 41%)
- S-förmiges Unterlid (15/39 = 38%)
- breite Augenbrauen (13/39 = 33%)
- lange Wimpern (11/39 = 28%)
- lateral diffuse Augenbrauen (11/39 = 28%)
- dichte Augenbrauen (10/39 = 26%)
- Epicanthus medialis (10/39 = 26%)
- Enophthalmus (7/39 = 18%)
- Ptosis (6/39 = 15%)
- Entropium (3/39 = 8%)
- Weichteilwulst über dem Oberlid (2/39 = 5%)

Abb.: Hypertelorismus

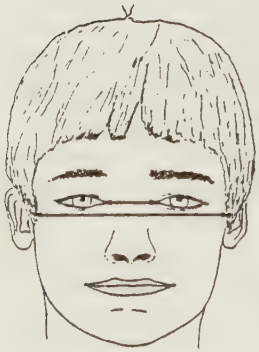

(1) Interkanthalabstand : Innerer Augenabstand / Jochbogenbreite

Abb.: breite Lidspalten

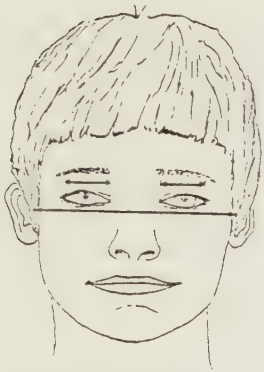



(2) $\frac{\text{Lidspaltenbreite}}{\text{Jochbogenbreite}}$: $\frac{\text{Lidspaltenbreite}}{\text{Jochbogenbreite}}$

Abb.: Die Augenregion der Rubinstein-Taybi Patienten

5.2.2.3 Die Nasenregion

- langer Nasenrücken (5(13)/20 = 25-90%)
- breite Nasenwurzel (32/39 = 82%)
- konvexer Nasenrücken (21/29 = 72%)
- Septuminsertion unterhalb der Nasenflügel (21/29 = 72%)
- invertierte Nasenbodenebene (4(9)/21 = 19-62%)
- nach unten gerichtete Nasenspitze (17/29 = 58%)
- großer Nasenflügelabstand (5(4)/24 = 21-38%)
- hackiger Nasenrücken (2/29 = 7%)

Abb.: langer Nasenrücken

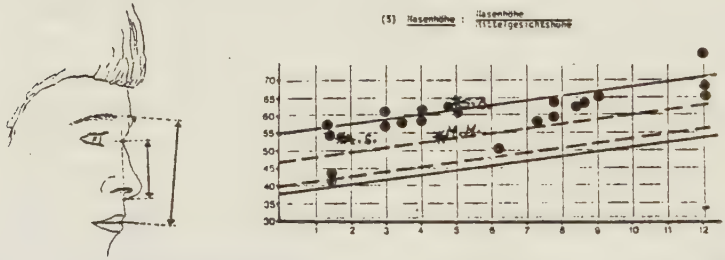

Abb.: großer Nasenflügelabstand

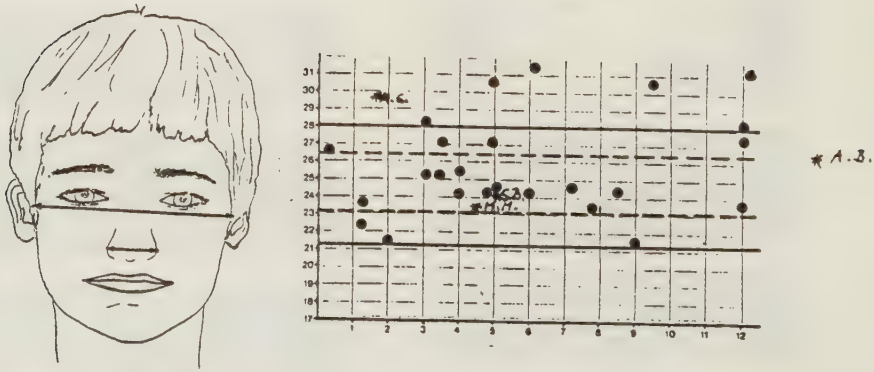

Abb.: invertierte Nasenbodenebene

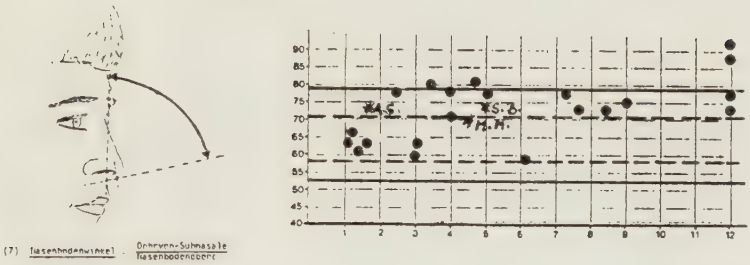

Abb.: Die Nasenregion der Rubinstein-Taybi Patienten



5.2.2.4 Die Mundregion

- hoher Gaumen (176/215 = 82%)
- invertierte Schleimhautoberlippe (27/39 = 69%)
- evertierte Schleimhautunterlippe (27/39 = 69%)
- schmaler Gaumen (139/215 = 65%)
- kurzer Nasolabialabstand (11(1)/20 = 55-60%)
- zurückweichende Integumentaloberlippe (Retrocheilie) (11(1)/20 = 55-60%)
- breites Philtrum (4(4)/15 = 27-53%)
- Microgenie (9(1)/20 = 45-50%)
- breite Mundspalte (6(2)/25 = 24-32%)
- trapezoide Mundspalte (10/39 = 26%)
- Schmelzdefekte (46/215 = 21%)
- verspätete zweite Dentition (31/215 = 14%)

Abb. 1. kurzer Nasolabialabstand



(8) Philtrumhöhe : Philtrumbreite / Mittelgesichtshöhe

Abb.: breite Mundspalte



(11) Mundbreite : Mundbreite / Nasenlochbreite

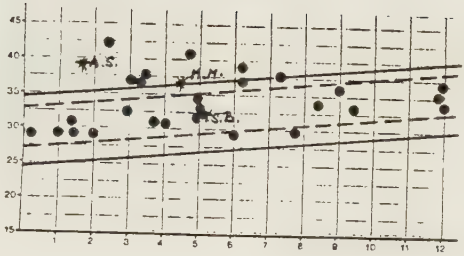

A.B.

Abb.: zurückweichende Integumentaloberlippe (Retrocheilie)

(9) Oberlippenwinkel : Ophryon-Subnasale / Subnasale-Oberlippenrand



A.B.

Abb. 2. Microgenie

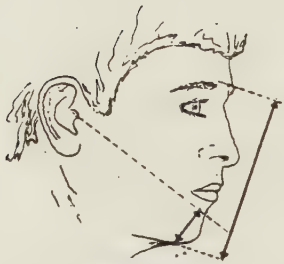

(12) Kinnhöhe : Gnathion-Sulcus mentolabialis
Ophryon-Gnathion



*A.3.

Abb. 2. Die Mundregion der Rubinstein-Taybi Patienten

5.2.2.5 Die Ohrregion

- abstehende Ohren (19/26 = 73%)
- tiefsitzende Ohren (5(5)/20 = 25-50%)
- breite Ohren (4(4)/19 = 21-42%)
- breite Incisura inertragica (10/25 = 40%)
- breiter Helixrand (8/25 = 32%)
- prominentes Corpus anthelicis (6/25 = 24%)
- prominenter Antitragus (5/25 = 20%)
- hypoplastischer/aplastischer Tragus (5/25 = 20%)
- V-förmige Incisura intertragica (4/25 = 16%)
- Crus cymbae (3/25 = 12%)
- prominente Helixwurzel (2/25 = 8%)

Abb.: breite Ohren



*4.8.

(16) Ohrbreite : Ohrbreite bis zur Ohransatzlinie / Tragion-Subnasale

Abb.: tiefsitzende Ohren

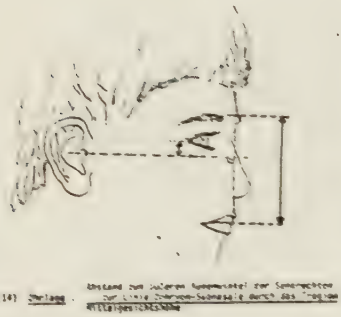



Abb.: Die Ohrregion der Rubinstein-Taybi Patienten

5.2.3 Dermatoglyphen

1. Mehr Bogenmuster auf den Fingerbeeren
2. Radialschleifen vom 2. vor allem auf den 3. Finger verlagert
3. Zusätzliche apikale Triradien auf Daumen oder Großzehen
4. Oft Doppelmuster auf den Daumen
5. Größere und komplizitiertere Thenar/I.1-Muster
6. Meist Ulnarschleifen auf dem Hypothenar
7. Distaler axialer Triradius t'/t''
8. Mehr I 2-Muster
9. Mehr I 3-Muster
10. Oft fehlender Triradius c
11. Häufiger Vierfingerfurchen
12. Häufiger Distalschleifen auf dem Großzehenballen, die meist ungewöhnlich lang und atypisch geformt sind
13. Häufig zwei Schleifen (Ld/Lf) auf dem Großzehenballen
14. Tiefe Sandalenfurchen

Abb.:

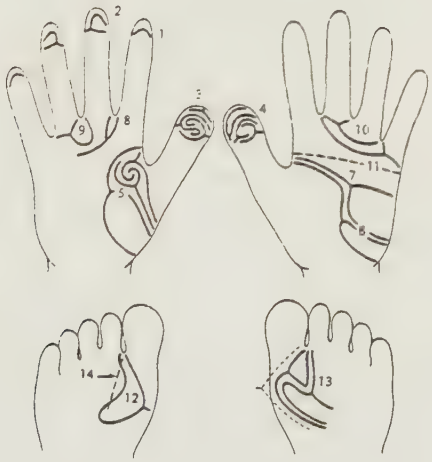

5.2.4 Das Photometrieprofil des Rubinstein-Taybi-Syndroms

Um die typischen Abweichungen der photometrischen Meßwerte des Rubinstein-Taybi Patientenkollektivs vom Normalkollektiv zusammenzufassen, wurde ein Photometrieprofil angefertigt. Diesem Profil wurde ein genormter Normal- und Grenzbereich zugrundegelegt. In diesem Bereich wurden relativ zu den Percentilen des Normalkollektivs für alle Indices jeweils die Meßwerte der 50. Percentile, sowie der größte und kleinste Wert des Rubinstein-Taybi Kollektivs eingetragen. Man erhielt eine Graphik, in der man sehr gut die Verschiebungen der Meßpunkte und ihre Streubreite im Vergleich zum Normalkollektiv ablesen kann.

5.2.5 Zusammenfassung der Syndromdaten in Form einer Syndromkarte

Die Ergebnisse wurden in einer Syndromkarte zusammengefaßt, sie ist in verschiedene Bereiche aufgeteilt:

A Prä- und Perinatalanamnese
B Entwicklung, Krankengeschichte
C Craniofaciale Dysmorphien
  C1 Schädel/Kopf
  C2 Augenregion
  C3 Nasenregion
  C4 Mundregion
  C5 Ohrregion
D Stamm
E Extremitäten
F Dermatoglyphen

Jeder Bereich enthält eine Aufzählung der typischen Charakteristika. Mit dieser Syndromkarte kann die Diagnosestellung erleichtert werden, indem man, wie wir es für unsere Fälle als Beispiel durchgeführt haben, die für einen bestimmten Patienten zutreffenden Merkmale kennzeichnet. Man sieht dann genau, in wie weit Übereinstimmungen oder Abweichungen vom typischen Syndrombild bestehen.


Photometrisprofil der
Rubination - Taylor - Syndrome
3
20
Pure
Kinnhöhe
Kinnprominenz
Ohrlage
Ohrbreite
Ohrlänge
Ohrproportion

Rubinstein-Taybi-Syndrom +)

A Prä- und Perinatalanamnese

Hydramnion
niedriges Geburtsgewicht
auffälliges Schreien

B Entwicklung, Krankengeschichte

Minderwuchs
Untergewicht
Mikrocephalie
verzögerter Fontanellenschluß
Entwicklungsretardierung, verzögerte 2. Dentition
retardiertes Knochenalter
Ernährungsschwierigkeiten
Obstipation
hypotone Muskulatur
Hyperreflexie, abnormes EEG
häufige Infektionen, Allergien
grimassierendes Lachen
nasale Sprache
steifer Gang

C_1 Kopf, Schädel

prominente Stirn
dichtes Kopfhaar

C_2 Augenregion

Hypertelorismus
Epicanthus
antimongoloide Lidspaltenachsenstellung
breite Lidspalten
Enophthalmus
Strabismus
Ptosis
S-förmiges Unterlid
Entropium
lange Wimpern

dichte Wimpern
stark geschwungene Wimpern
diffus implantierte Augenbrauen
dichte Augenbrauen
breite Augenbrauen
hoch verlaufende Augenbrauen
bogenförmige Augenbrauen
lateral abfallende Augenbrauen

C_3 Nasenregion

breite Nasenwurzel
langer Nasenrücken
konvexer, nakiger Nasenrücken
große Nasenflügelbreite
nach unten gezogene Nasenspitze
invertierte Nasenbodenebene
Nasenseptuminsertion unterhalb der Nasenflügel

C_4 Mundregion

kurzer Nasolabialabstand
breites Philtrum
zurückweichende Integumentaloberlippe
breite Mundspalte
trapezförmige Mundspalte
invertierte Schleimhautoberlippe
evertierte Schleimhautunterlippe
hoher Gaumen
schmaler Gaumen
Schmelzdefekte
mandibulare Mikrognathie

C_5 Ohrregion

breite Ohren
tiefsitzende Ohren
abstehende Ohren
prominente Helixwurzel
Crus cymbae
breiter Helixrand
prominentes Corpus antheficis
hypoplastischer Tragus
prominenter Antitragus
breite Incisura intertragica
V-förmige Incisura intertragica

D Stamm

kurzer Hals
Naevus flammeus
Hypertrichosis
Kryptorchismus
Skoliose, Kyphoskoliose
Formanomalien der Wirbelkörper
Formanomalie des Beckens

angeborener Herzfehler
Nierendefekte

E Extremitäten

breite Daumen/Großzehen
verdoppelte Daumen/Großzehen
Radialdeviation des Daumens
breite Finger II-V
Klinodactylie V
überstreckbare Gelenke

F Dermatoglyphen ↔)

mehr Bogenmuster auf den Fingerbeeren
Radialschleifenmuster auf anderen als den Zeigefingern

zusätzlicher apikaler Triradius auf Daumen/Großzehen
Doppelmuster auf den Daumen
fehlender Triradius c
distal verlagerter axialer Triradius t'
Ulnarschleifenmuster auf dem Hypothenar
mehr und große Thenarmuster
mehr I2- und I3-Muster
Vierfingerfurche
langes und abgewinkeltes Distalschleifenmuster auf den Großzehenballen
Kombination einer Distal- und einer Fibularschleife auf (den Großzehenballen
tiefe Sandalenfurche

+) nach Dissertation Kunsta (1983)
↔) nach Schaumann und Alter (1976)

5.3 Die genetische Beratungssituation beim Rubinstein-Taybi Syndrom

5.3.1 Intellektuelle Leistungsfähigkeit und Sozialisierung der Rubinstein-Taybi Patienten

Trotz der Fülle der Fallberichte gibt es in der Literatur nur spärliche und unzureichende Hinweise auf die intellektuelle Leistungsfähigkeit der Patienten. Die psychologische Diagnostik beschränkte sich fast ausschließlich auf die Ermittlung des Intelligenzquotienten oder auf eine eindrucksmäßige Klassifizierung der geistigen Retardation. Da den einzelnen Autoren nur eine geringe Anzahl von Patienten zur Verfügung stand und außerdem die verschiedensten Intelligenztests verwendet wurden (z.B. Cattell-Infant-Intelligence-Scale, Stanford-Binet-Test, Merril-Palmer-Scale, Griffith-Developmental-Test, Modifikation des Kramer Intelligez-Tests u.a.), läßt sich der psychologische Aspekt des RTS trotz der insgesamt relativ großen Anzahl von untersuchtenFällen noch immer nicht befriedigend beschreiben. Andere Teilbereiche der geistigen Entwicklung wie z.B. Sprache und soziale Reife wurden bei diesen Untersuchungen nahezu vollkommen vernachlässigt.

Einen wertvollen Beitrag zu diesem Thema liefert die Arbeit von K. Christiansen-Berndt, E.-M. Winkler und H. Seidler (1977), in der die Autoren bemüht waren, an einer größeren Patientenstichprobe eine möglichst vollständige und differenzierte Intelligenz- und Leistungsdiagnose zu erstellen, wobei besonderer Wert darauf gelegt wurde, bei allen Patienten die gleichen Tests anzuwenden.

In der Abteilung für entwicklungsgestörte Kinder des Neurologischen Krankenhauses in Wien wurden 15 männliche und 9 weibliche Patienten mit RTS im Alter von 6,0 bis 30,0 Jahhren psychologisch untersucht. Alle Patienten hatten geistig normal entwickelte Geschwister. Die Stellung der RTS Patienten in der Geschwisterreihe zeigt keine interpretierbare, systematische Variation: 7 Erstgeborene und 17 Zweit- und Spätergeborene.

Aus der Anamnese war ersichtlich, daß während der frühkindlichen Entwicklung 75% der Patienten in bezug auf die Motorik, 67% in bezug auf die Sprache und 46% in bezug auf die Sauberkeitserziehung Entwicklungsverzögerungen aufwiesen.

In der Testsituation zeigten 60% der Patienten eine psychomotorische Verlangsamung, bei 75% wurde eine mehr oder weniger starke Konzentrationsschwäche festgestellt. Neurotische Mechanismen oder andere Verhaltensauffälligkeiten wurden nicht beobachtet. Zum Zeitpunkt der Untersuchung zeigten nur maximal 25% aller Patienten in den Teilbereichen der sozialen Reife altersgemäße Leistungen, wobei die Selbsständigkeit in bezug auf Essen, An- und Ausziehen, Hygiene und Toilettenhygiene, Freizeitbeschäftigung und Spiel noch am besten entwickelt war. Selbstverantwortung und Bewegungsspielraum dagegen entsprachen nur bei 12% der Norm.

Die Fragen der geschlechtsspezifischen Unterschiede in der sozialen Reife läßt sich dahingehend beantworten, daß sich in den Tests meist eine Tendenz zum besseren Abschneiden der weiblichen Patienten zeigte. Im Allgemeinen hat sich bestätigt, daß RTS Patienten hinsichtlich der sozialen Reife wesentlich besser abschneiden als bei Intelligenzleistungen.

Die Ergebnisse des Mann-Zeichen-Test (der Test liefert eine Aussage darüber, wie es den Menschen sieht und sein Wahrnehmungsfeld gliedert): Es zeigt sich eine hohe Übereinstimmung mit den Intelligenzwerten, da nur zwei Patienten in der Lage waren, ihrem Alter entsprechende Menschendarstellungen zu zeichnen.

Was den Snijders & Snijders-Oomen Test (nicht verbale Intelligenzuntersuchung betrifft, so liegen die Intelligenzquotienten der Syndrompatienten deutlich unter denen der Normalpopulation. Am stärksten vertreten ist die Gruppe der Imbezilen (50%), der Anteil der Grenzdebilen und Debilen beträgt je 21%. Als durchschnittlich intelligent oder idiotisch sind nur je 4% der Patienten einzustufen. Wegen des geringen Stichprobenumfanges kann

über geschlechtsspezifische Unterschiede nichts ausgesagt werden.

Trotz des geringen Stichprobeumfanges kann aus den Ergebnissen dieser Untersuchung geschlossen werden, daß bei RTS Patienten relativ verläßliche Prognosen hinsichtlich ihrer späteren Entwicklung gestellt werden können, da die Verlaufskontrolle im Vergleich zu früheren Tests eine hohe Merkmalskonstanz zeigt (besonders IQ und IA). Auch Mussen et al. (1969) weisen darauf hin, daß im Allgemeinen Intelligenztest-Ergebnisse, die im Vorschulalter erhoben wurden, bei Kindern mit sehr niedrigem IQ verläßlichere Prognosen erlauben als bei Kindern mit normaler Intelligenz.
Bezüglich der Beschäftigung der Patienten liegen folgende Daten vor:

Vorschulalter: Von den drei noch nicht eingeschulten Kindern besucht eines den Sonderkindergarten, die beiden anderen sind nach mehrmaliger Rückstellung ohne schulische oder vorschulische Förderung.

Schulalter: Von den 12 schulpflichtigen Kindern und Jugendlichen besuchen:
1 Patient die Volksschule
7 Patienten die allgemeine Sonderschule
4 Patienten die Schwerstbehinderten-Klasse

Berufsalter: 9 Jugendliche sind der Schulpflicht entwachsen und üben folgende Tätigkeiten aus:
6 Patienten besuchen eine Beschäftigungstherapie-Werkstatt
1 Patient arbeitet als Aushilfe in der Küche
2 Patienten werden im elterlichen Haushalt mit Hilfsarbeiten betraut.

5.3.2 Genetik und Stammbaumanalyse

Sowohl die Literaturpatienten als auch die eigenen Fälle haben übereinstimmend einen normalen Chromosomensatz.

Die meisten Fälle sind sporadisch aufgetreten. Mehrere familiäre Fälle weisen auf einen autosomal rezessiven Erbgang hin.

Ergebnisse der Stammbaumanalyse:

1. 3/88 Stammbäume von Familien mit RTS sprechen für einen autosomal rezessiven Erbgang, wegen des Auftretens von Geshwisterfällen beiderlei Geschlechts innerhalb einer Familie und dabei gesunden Eltern - in einem Fall sind die Eltern verwandt (Der Kaloustian 1972). In einem anderen Fall weist ein Elternteil (Vater) Mikrostigmata im Sinne des Syndroms auf - breite Daumen und Großzehen (Takeuchi 1966).
2. 3/88 weitere Stammbäume weisen auf einen autosomal rezessiven Erbgang hin wegen elterlicher Konsanguinität.
3. In 3/88 Stammbäume wurde das Syndrom bei wahrscheinlich eineiigen Zwillingen festgestellt, wobei beide Kinder betroffen waren (Konkordanz).
   In 1/88 Stammbaum (Kajii et al. 1981) war nur ein Zwilling von sicher eineiigen Zwillingen mit dem RTS betroffen. Dieser eine Fall von Diskordanz monozygoter Zwillinge steht im Widerspruch mit einer monogenetischen Ätiologie.
4. In 7/88 Stammbäumen zeigen Familienangehörige (Eltern, Großeltern, Geschwister von RTS Patienten) Anomalien, die zum Syndrom gehören - breite Daumen und Großzehen, antimongoloide Lidachsen, Herzfehler, geistige Retardierung. Diese Merkmale könnten zufällig aufgetreten sein, oder aber Stigmata eines heterozygoten Zustandes beim autosomal rezessiven Erbgang darstellen. Sie könnten auch im Sinne einer multifaktoriellen Ätiologie gedeutet werden.

Stammbäume siehe Seite 71

Johnson C.F., 1966



Der Kaloustian V., 1972

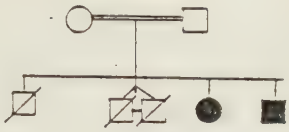

Takeuchi M., 1966

1) Breite Daumen und Großzehen

Padfield C.J. et al., 1968

Jélu G., Saint-Rome G., 1967

Chemke J., 1976

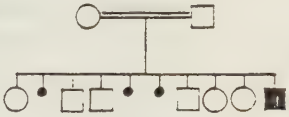

Buchinger G., Schrooer J., 1973

Holthusen W., Panteliadis C., 1971

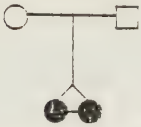

Pfeiffer R.A., 1968



Kajii T. et al., 1981

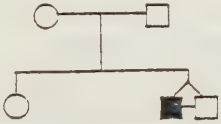

Jancar J., 1965

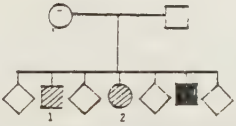

1) 2) Geist. Retardierung

Rubinstein J., 1963

1) Breite Daumen

Berg J.M., 1966

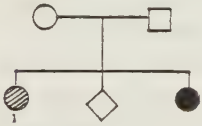

1) Herzfehler

Berg J.M., 1966

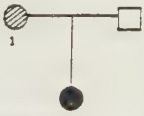

1) Herzfehler

Naveh Y., 1976

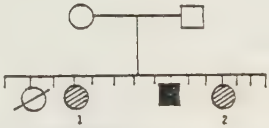

1) 2) Herzfehler

Chlebarov, 1971

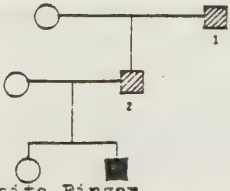

1) Breite Finger
2) Breite Finger, anti-mongoloide Lidspalten

6. Diskussion

6.1 Phänotypusdiagnostik

6.1.1 Problematik der Syndromzuordnung bei den vier eigenen Patienten

Die vier eigenen Fälle machen die Problematik der Syndromdiagnostik durch Phänotypanalyse anschaulich - alle vier betroffenen Kinder wurden gründlich untersucht und auf syndromspezifische Merkmale genau geprüft, keine dieser vier Kasuistiken läßt jedoch die Behauptung zu, es handle sich um ein klassisches RTS. Die nachfolgende Einzelfalldiskussion bezüglich der Konkordanzen und Diskordanzen für vorhandene bzw. fehlende oder nicht nachgewiesene syndromtypische Merkmale aber auch zusätzliche Merkmale, die nicht als syndromtypisch bekannt sind, soll dies verdeutlichen.

Fall I. A. B.

Für das RTS sprechen folgende, bei der Patientin vorhandene Merkmale: das Geburtsuntergewicht, die Trinkschwäche im Säuglingsalter, der Kleinwuchs, die Mikrocephalie, die anfängliche muskuläre Hypotonie, die gehäuften Infekte im Kleinkindesalter, die geistige Retardierung. Zu den charakteristischen craniofacialen Dysmorphien gehören: dichte, breite, diffuse Augenbrauen; langer, prominenter, leicht konvex gebogener Nasenrücken; breiter Nasenflügelabstand; invertierte Nasenbodenebene mit tiefem Septumansatz im Vergleich zum Nasenflügelansatz; weit vorne am Nasenseptum ansetzende, zurückweichende Integumentaloberlippe mit breitem Philtrum; schmale Schleimhautoberlippe; hoher und schmaler Gaumen; Zahnstellungs- und formanomalien; kleines Kinn; tiefsitzende Ohren; prominentes Corpus anthelicis; breite Incisura intertragica. An den Händen findet man etwas tiefsitzende Daumen sowie eine Klinodaktylie V.

Andere syndromtypische Merkmale fehlen bei der Patientin: postpartales Untergewicht, verzögerter Fontanellenschluß, retar-

diertes Knochenalter, prominente Stirn, Hypertelorismus, antimongoloide Lidspaltenachsenstellung, Strabismus, Ptosis, lange und dichte, geschwungene Wimpern; breite Mundspalte; breite, abstehende Ohren, prominente Helixwurzel, Crus cymbae, V-förmige Incisura intertragica. An den Händen und Füßen fehlen die charakteristischen Fingerendgliedverbreiterungen, insbesondere die breiten Daumen und Großzehen. Die Hände sind klein und zierlich; die Füße kurz und breit mit einem kleinen 5. Zehennagel und röntgenologisch angedeuteten Hallux valgus.
Der Hautleisten- und Furchenbefund ist kaum auffällige außer der seltenen Bemusterung des 2. Interdigitalraumes beidseits. Allerdings hat der Vater der Patientin einen schwach auffälligen Hautleisten- und Furchenbefund:

- sog. "weiße Linien" auf allen Fingerbeeren
- seltenes Doppelmuster auf dem rechten 4. Finger
- niedrige Gesamtleistenzahl von 89 (normal 100 - 190)
- beidseits zusätzliche digitale Triradien a' und d' mit seltenen Schleifenmustern in I_2 und I_4.
- beidseits seltene Radialschleifen auf dem Thenar (nicht sicher identifizierbar)

Doppelmuster (allerdings auf den Daumen), sowie auffällige Bemusterung der Interdigitalräume I_2 und I_3 und des Thenars gehören zum Hautleistenbild des Rubinstein-Taybi-Syndroms (fragliche Mikrostigmata).

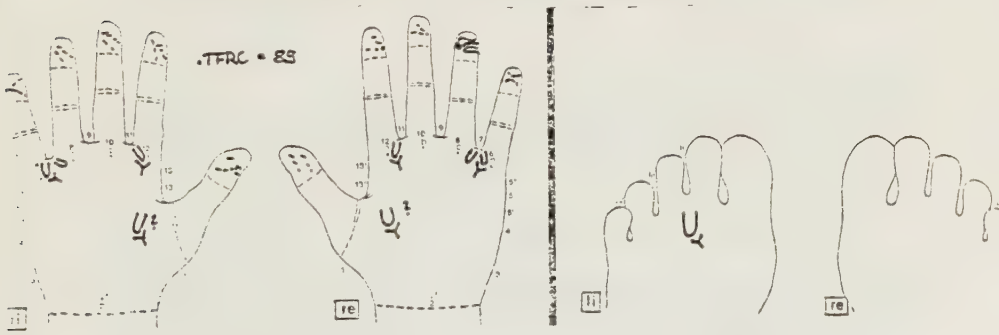

Hier muß die Frage aufgeworfen werden, ob es sich bei den Hautleistenbefunden des Vaters der Patientin um Mikrostigmata im Sinne des Syndroms handelt.

Die Patientin weist einige zusätzliche Merkmale auf, die für das RTS nicht bekannt sind: eine etwas niedrige Stirn, leichte Synophris, schmale Nasenwurzel, schmale Nasenspitze, asymmetrische Stellung der Nasenflügel, stark gefurchte Zunge, hypoplastischer Antitragus. Hier erhebt sich die Frage, ob diese Merkmale im Rahmen der phänotypischen Variabilität des RTS zu werten sind oder ob es sich um Merkmale handelt, die unabhängig vom RTS aufgetreten sind oder eventuell sogar auf ein weiteres, noch unbekanntes Syndrom hinweisen.

Gesamtwertung: An das RTS erinnern die craniofacialen Dysmorphien, vor allem die leicht gebogene vorstehende Nase mit dem vorgezogenen Nasenseptum/Philtrum-Übergang und daneben die geistige Retardierung. Die Extremitätenanomalien fehlen, die Patientin hat lediglich an beiden Händen breite, stark gewölbte Fingernägel mit Rillen kurz vor der Kuppe. Das Hautleistenbild widerspricht nicht dem RTS, wenn es auch die Diagnose nicht unterstützt. Aufgrund der craniofacialen Dysmorphien und der Art der mentalen Retardierung würden wir dieses Krankheitsbild jedoch dem Formenkreis des RTS zuordnen, obwohl die charakteristischen Extremitätenanomalien fehlen.

Fall II. M. M.

Für das RTS sprechen: Minderwuchs, Microcephalie, geistige Retardierung, Trinkschwierigkeiten im Säuglingsalter, Obstipation, retardiertes Knochenalter. Weiterhin folgende craniofacialen Anomalien: breite Stirn mit ausgeprägten Stirnhöckern; verbreitete, diffus implantierte Augenbrauen; lange, geschwungene Wimpern, Hypertelorismus, antimongoloide Lidspaltenachsenstellung, beidseits nach lateral herabhängende Oberlider, Tränengangsstenose (Operation mit 4 Jahren), Hakennase, Insertion des Nasenseptums unterhalb der Nasenflügel, hochgewölbter Gaumen, Zahnstellungsanomalien; tiefsitzende, schräg inserierte, große Ohrmuscheln mit Modellierungsanomalien. Die Daumennägel sind beidseits verbreitert (ohne röntgenologisch nachweisbare Verbreiterung der Daumenendphalangen, die eher dünn sind).

Folgende Merkmale fehlen: niedriges Geburtsgewicht, überstreckbare Gelenke, Krampfanfälle, gesteigerte Reflexe. Bei der Patientin war nie ein "grimassierendes Lächeln" aufgetreten. Es fehlen auch einige craniofacialen Dysmorphien: Epicanthus, Strabismus, Katarakte. Atypisch ist auch der Röntgenbefund am Schädel: im Gegensatz zu den lange offenbleibenden Fontanellen und Nähten beim RTS findet sich bei der Patientin ein auffälliger vorzeitiger Verschluß der Coronarnaht, auch die Lambdanaht ist für das Alter zu wenig offen.
Die Auffälligkeiten im Hautleistensystem entsprechen bis auf die Thenarbemusterung (beidseits große Radialschleife mit Vestigie) und die Bemusterung im 3. Interdigitalraum rechts nicht den für das RTS beschriebenen Merkmalen. Es fehlen Bogenmuster auf den Fingerbeeren, zusätzliche apikale Triradien auf den Daumen oder Großzehen, Hypothenarbemusterung mit Ulnarschleifen, distale Dislokation der axialen Triradien, digitale Triradien c, Vierfingerfurchen, auffällige Halluxmuster, Sandalenfurchen.

An zusätzlichen Merkmalen findet man am Röntgenskelett der Hände eine asymmetrische Skelettentwicklung; das Knochenalter rechts ist gegenüber links verzögert. Auch innerhalb einer Seite ist das Knochenwachstum dissoziiert. Die Phalangen und Metacarpalia entsprechen in Länge und Dicke der Norm, wobei auffällt, daß der erste Strahl in der Grund- und besonders in der Endphalanx sehr dünn ist. Dies scheint dem RTS zu widersprechen. Zehenbreite, Zehenansatz und Zehenstellung sind unregelmäßig (links: 2. und 4. Zehe breiter und proximaler implantiert als 3. Zehe, rechts: 4. Zehe auffällig gekrümmt). Auch im Fußbereich zeigt sich eine deutliche Knochenentwicklungsstörung mit Asymmetrie.
Im Hautleistenbild wurden Leistendysplasien an Händen und Füßen gefunden, die bisher beim RTS nicht beschrieben wurden. Die Unterschiede im a- b- Leistenwert zwischen der linken (50) und der rechten (38) Hand könnten die asymmetrische Störung widerspiegeln.

Gesamtwertung: Obgleich die Röntgen- und Hautleisten- Befunde die Diagnose nicht unterstützen und die charakteristischen Ver-

breiterungen der Daumen und Großzehen fehlen, läßt sich zusammenfassend sagen, daß die Mehrzahl der Phänotypmerkmale, insbesondere die ausgeprägten craniofacialen Dysmorphien und das Ausmaß der Entwicklungsretardierung, eine Zuordnung zum Formenkreis des RTS erlauben.

Fall III. A. S.

Für das RTS sprechen: niedriges Geburtsgewicht, schrilles Weinen, Microcephalie, Reste eines Naevus flammeus in der Mitte der Stirn, Entwicklungsretardierung, hypotone Muskulatur, medial diffuse Augenbrauen, geschwungene Wimpern; große, leicht gebogene Nase mit breiter Nasenwurzel, breiter Nasenspitze und breitem Nasenflügelabstand; kurze, am Nasenseptum weit vorne ansetzende Integumentaloberlippe, leichte Retrocheilie, breite Mundspalte, leicht invertierte Oberlippe, leicht evertierte Unterlippe, schmaler Gaumen, leichte Zahnstellungsanomalien, hypoplastischer Tragus, Crus cymbae, V-förmige Incisura intertragica. Weiterhin kurzer Hals und Hypertrichosis vor allem zwischen den Schulterblättern und über dem Steißbein. An den Händen fanden sich die charakteristischen, sehr kurzen, breiten, tiefsitzenden Daumen beidseits, alle Finger waren etwas breit und kurz. Auch die Füße waren breit und es fand sich die charakteristische Großzehenverbreiterung.
Der Hautleisten- und Furchenbefund zeigte nur wenige Auffälligkeiten im Sinne des Syndroms: Ulnarschleife auf dem linken Hypothenar, verkürzte C-Linie rechts, Sandalenfurchen beidseits.

Folgende syndromspezifische Merkmale fehlen bei der Patientin: Minderwuchs, Untergewicht, Ernährungsschwierigkeiten im Säuglingsalter, verzögerter Fontanellenschluß, häufige Infekte und Allergien, Hyperreflexie, Hypertelorismus, antimongoloide Lidspaltenachsenstellung, Strabismus, Katarakte, Tränengangsstenose, Ptose, Nasenseptumansatz unterhalb der Nasenflügel, tiefsitzende Ohren, Das Hautleistenbild zeigt keine Häufung von Bogen- bzw. Radialschleifenmustern auf den Fingerbeeren, Doppelmuster auf dem Daumen mit apikalem Triradius, komplizierte

Thenarmuster, t"-Triradien, transversalen Verlauf der A-Linien, Distalschleifen im II. und III. Interdigitalraum mit zusätzlichen Triradien, Vierfingerfurchen, gebogene Distalschleifen bzw. Kombination von zwei Schleifen auf dem Großzehenballen.

Zusätzliche Merkmale: angedeutete Synophris (auch bei der Mutter und Schwester), lateral gerichtete Nasenlöcher, angedeutete Mittelleiste in der Philtrumrinne, Helixrand im oberen Abschnitt stark umgeschlagen, unregelmäßig gefaltet und mit der Scapha verwachsen; akzessorische Mamille links (auch bei der Mutter); supraanale, tiefe Fistel, leichte Streckhemmung im Hüftgelenk; pes planus et valgus.

Gesamtwertung: Da die Mehrzahl der craniofacialen Dysmorphien, Die Art der geistigen Retardierung sowie die Extremitätenanomalien - breite Daumen und Großzehen - des RTS vorliegen, halten wir die Diagnose in diesem Fall für gesichert, obwohl das Hautleistenbild nicht die syndromspezifischen Merkmale aufweist.

Fall IV. S. B.

Für das RTS sprechen folgende Stigmata: Geburtsuntergewicht, Ernährungsschwierigkeiten im Säuglingsalter, Minderwuchs, Microcephalie, geistige Retardierung, gehäufte Infekte, erhöhte Werte in der Immunglobulinfraktion IgE (was ein Hinweis auf eine allergische Diathese bedeuten könnte), leichte Allgemeinveränderungen im EEG, retardiertes Knochenalter, Hypotonie. An craniofacialen Dysmorpien: dichte Augenbrauen, leicht antimongoloide Lidspaltenachsenstellung, gebogene Nase, unterhalb des Nasenflügelansatzes inserierendes Nasenseptum, hochgewölbter und schmaler Gaumen, oben abstehende Ohren mit einer V-förmigen Incisura intertragica. An den Extremitäten kurze, tiefsitzende Daumen bei allgemeiner Brachyphalangie; breite, lange Großzehen (röntgenologisch verbreitete Grund- und Endphalangen).
Der Hautleistenbefund zeigt lediglich eine Vierfingerfurche beidseits sowie ein kompliziertes Thenarmuster links.
Röntgenologisch lassen sich schmale Beckenschaufeln nachweisen.

Andere syndromspezifische Merkmale fehlen bzw. wurden nicht nachgewiesen: verzögerter Fontanellenschluß, grimassierendes Lächeln, prominente Stirn, Hypertelorismus, Strabismus, Katarakt; hochverlaufende, bogenförmige Augenbrauen; lange, geschwungene Wimpern, breite Nasenwurzel, breite Mundspalte, fliehende Mund-Kinnlinie, kleines Kinn, Ohrmuscheltiefstand, Rippenanomalien, Verbreiterung der Daumenendphalangen.
Der Hautleistenbefund ist nur zu einem kleinen Teil mit dem RTS im Einklang.

Zusätzliche, nicht syndromspezifische Merkmale: Stirnhaaransatz lateral zurückweichend, deutlich abgeflachtes Hinterhaupt; tiefsitzende, gerade verlaufende Augenbrauen, lateral gerichtete Nasenlöcher, schmales Lippenrot oben, mit der Scapha verwachsener Helixrand, röntgenologisch Pseudoepiphysen an den Metacarpalia I und II und an der Mittelphalanx V beidseits, dissoziiertes Knochenalter, Spitzfußstellung (rechts stärker als links), leicht Zygodaktylie II-IV, röntgenologisch Pseudoepiphysen der Grundphalangen I-IV beidseits, Quaderform mit verstrichener Taille vor allem der Grundphalanx I beidseits.
Auffällig ist bei dem 5-jährigen Mädchen eine Pubertas präcox, die auf einen erhöhten Gonadotropinspiegel zurückzuführen ist, was wiederum auf eine zentrale Auslösung schließen läßt. Ein androgenitales Syndrom wurde ausgeschlossen.
Der Hautleistenbefund zeigt einige, nicht syndromspezifische Besonderheiten: erhöhte Gesamtleistenzahl von 196, "weiße Linien" auf den Fingerbeeren 1-4 beidseits, Tibialschleife an der Großzehe links, hohe Musterintensität, besonders links, an den Fußsohlen (diese Musterkombination gibt keinen Hinweis auf ein bestimmtes Krankheitsbild, läßt jedoch auf eine frühembryonale Entwicklungsstörung schließen).

Gesamtwertung: Sowohl die Röntgen- als auch die Hautleistenbefunde können die Diagnose nur teilweise unterstützen, dagegen läßt die geistige und körperliche Retardierung des Kindes mit auffälliger Craniofacies, vor allem in der Nasenregion, an das RTS denken. Allerdings sind bei dieser Patientin die Phänotyp-Merkmale nicht in typischer Weise ausgeprägt, so daß man eventuell ein anderes Krankheitsbild in Betracht ziehen sollte.

Zusammenfassend läßt sich sagen, daß,

a) erwartungsgemäß keiner der Patienten alle syndromspezifische Merkmale ausnahmlos aufweist;
b) es bei den Patienten Übereinstimmung bezüglich folgender Merkmale gibt: niedriges Geburtsgewicht (3/4), Minderwuchs (3/4), Microcephalie (4/4), Ernährungsschwierigkeiten im Säuglingsalter (3/4), schwere geistige Retardierung (4/4), diffus implantierte Augenbrauen (3/4), konvexer (hackiger) Nasenrücken, Nasenseptuminsertion unterhalb der Nasenflügel (3/4), hoher und schmaler Gaumen (4/4), zurückweichende Integumentaloberlippe (Retrocheilie) (3/4), ungleichmäßige Form und Stellung der Zähne (3/4);
c) es wenig Übereinstimmung bei Merkmalen, die den Stamm betreffen gibt;
d) die Extremitätenanomalien (breite Daumen und Großzehen) nur bei einer Patientin vollständig, bei einer anderen nur teilweise nachgewiesen werden konnten (Fall III. und Fall IV.):
e) der Hautleisten- und Furchenbefund bei allen Patienten nur wenig diagnoseunterstützend ist.

Weiterhin hat jeder der vier Patienten einige Merkmale, die bisher nicht im Zusammenhang mit dem RTS beschrieben wurden. Interessant bei einem Kind ist die röntgenologische Verschmälerung der Daumenendphalangen, die als eine Störung der Ausprägung - von charakteristischer Verbreiterung der Endphalangen über eine normale Form bis zu einer Verschmälerung - gedeutet werden könnte. Bei jeweils zwei Kindern findet man eine Synophris, ein dissoziiertes (neben einem retardierten) Knochenalter und lateral gerichtete Nasenlöcher. Diese Merkmale stehen vermutlich nicht im Widerspruch mit der Phänotypdiagnose des RTS. Möglicherweise handelt sich auch um vom RTS unabhängige, familiäre Merkmale.

6.1.2 Sicherheit der Zuordnung zum Syndrom bei den vier eigenen Patienten

Alle Patienten sind geistig retardiert und fallen durch craniofacialen Dysmorphien im Sinne des RTS auf. Die Extremitätenveränderungen konnten jedoch nicht bei allen Kindern nachgewiesen werden. Deshalb muß hier die Frage gestellt werden, ob die Phänotypdiagnose eines RTS gestellt werden kann, wenn die

Extremitätenanomalien fehlen. Auch die Literatur gibt Hinweis, daß die breiten Daumen und Großzehen nicht obligatorisch sein müssen.(siehe Problematikteil). Es drängt sich der Gedanke auf, daß mit großer Wahrscheinlichkeit bisher nur "Musterfälle" publiziert worden sind, denn individuell bedingte, verschiedenartige Syndrommanifestationen können den Untersucher vor diagnostische Zweifel stellen. Aber gerade bei den nicht-chromosomal bedingten Syndromen, die sich nur durch das äußere Erscheinungsbild diagnostizieren lassen, sollte sich der Untersucher niemals auf das Vorhandensein oder Fehlen von Einzelsymptomen stützen, da aus der Syndrommorphologie bekannt ist, daß es für keine Krankheit obligatorische Merkmale gibt. Wir schlagen deshalb vor, die Diagnose aufgrund einer Merkmalskombination zu stellen. Die Entscheidung, ob eine Merkmalskombination für die Phänotypdiagnose eines Syndroms ausreicht, bleibt subjektiv und damit angreifbar. Die Sicherheit der Phänotypdiagnostik aufgrund der Mrekmalskombination hängt von der Erfahrung des Untersuchers ab und basiert auf einer kompletten Merkmalserfassung.

6.2 Genetische Beratung

6.2.1 Prognose

Erfahrungsgemäß korreliert gerade bei geistig Behinderten das Intelligenzalter meist nicht mit der sozialen Reife, da bestimmte Formen des sozialen Verhaltens durch ein entsprechendes Training oft auf ein altersgemäßes Niveau gebracht werden können. Deshalb ist es wichtig, die zutreffende Diagnose möglichst frühzeitig zu stellen, um das spezielle Verhaltensmuster der betroffenen Kinder richtig zu deuten und sie einer wirksamen entspannenden und angstlösenden Verhaltenstherapie zuzuführen. Obwohl sich die intellektulle Leistungsfähigkeit der Patienten mit dem RTS signifikant von jener der Normalbevölkerung unterscheidet, sind diese Kinder förderungsfähig. Das insgesamt gutmütige Wesen der Patienten, ihre bemerkenswerte Kontaktbereitschaft und Imitationsfreundlichkeit, ihre Kooperativität, ihre freundliche und heitere Grundhaltung lassen es zumeist erscheinen, ein Kind mit dem RTS in der Familie zu behalten. Bildbarkeit im praktischen Bereich dürfte in den meisten Fällen

(bei meist normalem Leistungsvermögen der Sinnesorgane) bestehen und ermöglicht einigen Patienten sogar eine berufliche soziale Eingliederung im Rahmen einer Sonderförderung. Alle betroffenen Kinder sind ausnahmlos auf eine liebevolle und geduldige Führung ihr Leben lang angewiesen.

6.2.2 Wiederholungsrisiko

6.2.2.1 Was spricht für/gegen einen rezessiven Erbgang

Charakteristika eines rezessiven Erbgangs sind:
a) es besteht keine Bevorzugung eines bestimmten Geschlechts.
b) die Eltern sind merkmalsfreie heterozygote Anlageträger.
c) Blutsverwandschaft der Eltern (Konsanguinität) erhöht das Risiko für das Zusammentreffen zweier heterozygoter Anlagen.

Vieles spricht bei der Stammbaumanalyse für eine rezessive (monogene) Ätiologie des Syndroms:
1. Geschwisterfälle beiderlei Geschlechts innerhalb einer Familie und dabei gesunden Eltern (Johnson, C. F. 1966; Der Kaloustian, V. 1972; Takeuchi, M. 1966).
2. Fälle mit elterlicher Konsanguinität (Padfield, C. J. et al. 1968; Jéliu, G., Saint-Rome, G. 1967; Chemke, J. 1976; Der Kaloustian, V. 1972).

Es gibt aber auch Gründe, die gegen einen rezessiven (monogenen) Erbgang sprechen:
1. Meist sporadisches Auftreten des Syndroms, zu wenig Geschwisterfälle.
2. Diskordanz für das Syndrom bei Zwillingen mit gesicherter Eineiigkeit (Kajii et al. 1981) als einziger Literaturfall.

6.2.2.2 Was spricht für/gegen einen dominanten Erbgang

Charakteristika eines dominanten Erbgangs:
a) Merkmalsträger sind Genträger und geben das Merkmal (Gen) an die Hälfte ihrer Nachkommen beiderlei Geschlechts weiter.
b) unter den Nachkommen merkmalsfreier Personen tritt das Merkmal in der Regel nicht auf (von einer theoretisch

möglichen Spontan-Mutation abgesehen. Allerdings sind die variable Expressivität (Mikrostigmata) und unvollständige Penetranz zu berücksichtigen.

Für eine autosomal dominante Vererbung des RTS sprechen: Mikrostigmata im Sinne des Syndroms bei Eltern oder Großeltern der Patienten (Takeuchi, M. 1966; Rubinstein, J. 1963; Berg, J. M. 1966; Chlebarov, 1971). Diese Mikrostigmata können als Ausdruck einer variablen Expressivität, die bei der dominanten Vererbung auftritt, gewertet werden. Sie können aber auch zufällige, dominant erbliche Merkmale darstellen, die unabhängig vom RTS in den Familien vererbt werden.

Mehrere Gründe scheinen im Widerspruch mit der dominanten Äthiologie zu sein:
1. Bisher ist kein Fall von Vererbung des RTS-Vollbildes von betroffenen Eltern auf ihr Kind beschrieben. Dies hängt sicherlich mit der Fertilität und der geistigen Retardierung der Syndrompatienten zusammen, die genauen Angaben in der Literatur fehlen.
2. Die Tatsache, daß die meisten Fälle sporadisch auftreten, läßt an eine dominante Neumutation denken.

6.2.2.3 <u>Was spricht für/gegen eine multifaktoriell (polygen) bedingte Erbkrankheit</u>

Charakteristika eines polygen bedingten Leidens:
a) Ein polygen bedingtes Leiden ist durch eine Gruppe von Genen bedingt, die - jedes einzeln für sich den Mendelschen Regeln folgend - sich von Generation zu Generation neu kombinieren.
b) Exogene Faktoren sind an der Manifestation einer polygen bedingten Erbkrankheit neben der genetischen Komponente beteiligt.
c) Die Krankheit wird erst dann manifest, wenn ein bestimmter Schwellenwert überschritten ist.
d) Multifaktoriell bedingte Merkmale zeigen keinen einfachen Erbgang.

Folglich sprechen bei der Stammbaumanalyse für ein polygen

bedingtes Leiden hauptsächlich zwei Tatsachen:
1. Mikrostigmata im Sinne zunehmender variablen Merkmalsausprägung bei Familienangehörigen der Patienten.
2. Diskordanz für das Syndrom bei sicher eineiigen Zwillingen.

Gegen eine polygen bedingte Erbkrankheit sprechen:
1. Eine relativ konstante Ausprägung des Syndroms bei den betroffenen Patienten, also keine Übergangsfälle wie z. B. stigmatisierte Patienten mit normaler Intelligenz.
2. Insgesamt wenige familiäre Fälle und wenige Familien mit Mikrostigmata.

6.2.2.4 Geschlechtsgebundene Erbgänge

Diese Erbgänge scheiden von vornherein aus, weil beide Geschlechter ungefähr gleich häufig vom RTS betroffen sind.

6.2.3 Festlegung des Risikos (Beratungssituation)

Von ausschlaggebender Bedeutung ist die richtige Diagnose für die genetische Beratung der Familienangehörigen von Syndrompatienten. Es gibt vier verschiedene Beratungsvariationen:
1. Die Eltern eines Kindes mit RTS fragen nach dem Wiederholungsrisiko für weitere Nachkommen, wobei in dieser Familie bei keinem Familienangehörigen Mikrostigmata im Sinne des Syndroms aufgefallen sind.
Da weder die autosomal rezessive noch die dominante noch die polygene Ätiologie gesichert ist und die meisten Fälle sporadisch auftreten und da auch in der betroffenen Familie keine Angehörigen stigmatisiert sind, ist empirisch ein wesentlich geringeres Risiko als 25 % anzunehmen. Dieses Wiederholungsrisiko ist zwischen 0 und höchstens 25 % anzusetzen und läßt sich weiter nicht präzisieren.

2. Die Eltern eines Kindes mit RTS fragen nach dem Wiederholungsrisiko für weitere Kinder, wobei in dieser Familie bei anderen Familienangehörigen Mikrostigmata im Sinne des Syndroms aufgetreten sind.

Mikrostigmata innerhalb einer Familie weisen auf eine genetische Belastung hin. Es gibt jedoch nicht genügend Anhalt für eine dominante Vererbung, um mit einem 50 % Wiederholungsrisiko rechnen zu müssen. Mikrostigmata können aber auch eine polygene Ursache haben, in diesem Fall kann das Risiko rein empirisch berechnet werden und beträgt weniger als 5 %. Da aber auch eine rezessive Ätiologie nicht ausgeschlossen werden kann und die Familienangehörigen Mikrostigmata aufweisen, muß das Wiederholungsrisiko etwas höher angesetzt werden als im Fall 1. Dieses Risiko dürfte aber die 25 % Grenze übersteigen.

3. Geschwister eines Kindes mit RTS fragen nach dem Wiederholungsrisiko für ihre Nachkommen.

Wenn auch eine exakte Risikoabschätzung wegen der unbekannten Äthiologie des Krankheitsbildes zum heutigen Zeitpunkt nicht möglich ist, ist unter Annahme einer rezessiven Ätiologie für die Nachkommenschaft der gesunden Geschwister eines RTS Patienten kein erhöhtes Risiko anzunehmen, falls der zukünftiger Partner nicht aus dem nahen Familienkreis gewählt wird.

4. Wie hoch ist das Risiko für die Nachkommen von RTS Patienten.

Das Risiko für die Nachkommen von RTS Patienten ist noch schwieriger abzuschätzen. Die Frage der Fertilität der RTS Patienten wird in der Literatur nicht beantwortet - meist handelt sich um Kinder. Unter der Annahme einer autosomal rezessiven Äthiologie wäre für die Kinder von RTS Patienten theoretisch kein erhöhtes Risiko anzunehmen, sofern Blutsverwandschaft ausgeschlossen ist. Beim dominanten Erbgang müßte das Risiko bei 50 % angesetzt werden. Bei der polygenen Ätiologie bliebe das Risiko unter 5 %.

6.2.4 Pränatale Diagnostik

Da der vermutete Gendefekt weder durch einen Enzymtest noch durch eine Chromosomenanalyse oder ein anderes Verfahren

nachgewiesen werden kann, ist aus der heutigen Sicht eine pränatale Diagnose im Falle einer Gravidität nicht möglich.

Es bleibt zu hoffen, daß bald neue Erkenntnisse (diagnostisch/therapeutisch, z.B. die Gentechnologie) auf diesem Gebiet veröffentlicht werden, um die starke psychische Belastung der betroffenen Familien zu mildern oder ganz abzuwenden.

7. Zusammenfassung

Nach einigen kurzen Erklärungen einzelner Begriffe, die zum Verständnis nicht chromosomal bedingter Dysmorphiesyndrome notwendig sind, wurde das 1963 erstmals beschriebene Rubinstein-Taybi-Syndrom ausführlich erörtert.

Im Problematikteil der Arbeit wird deutlich, daß der Untersucher gerade bei den nicht chromosomal bedingten Erbkrankheiten auf eine reine Phänotypdiagnose angewiesen ist. Bisher fehlte eine einheitliche Syndrombeschreibung, die eine Zuordnung aufgrund einer charakteristischen Merkmalkombination zuläßt.

Im Abschnitt Methoden und Material erfolgte eine Auswertung der 4 eigenen Fälle sowie der 215 Literaturfälle. Die Merkmale der Patienten wurden nach einem einheitlichen Schema erfaßt bzw. bei den Literaturfällen aufgrund vorhandener Fotos revidiert.

Im Ergebnisteil wurden die 4 eigenen Fälle detailliert vorgestellt. Schwerpunkt der Arbeit war die systematische Befundauswertung unter besonderer Berücksichtigung der craniofacialen Dysmorphien sowie der Entwicklung - Prognose und genetische Daten.

Der Diskussionsteil befaßt sich einerseits mit der Sicherheit der Zuordnung der eigenen Kasuistiken an Hand der Phänotypdiagnostik (Konkordanz bzw. Diskordanz der Patienten für die syndromcharakteristischen Merkmale) sowie andererseits mit der genetischen Beratungssituation (Prognose, Wiederholungsrisiko).

Weder die Literaturanalyse noch die 4 eigenen Patienten erbrachten einen Beitrag zur eindeutigen Klärung der Ätiologie; die auslösende Ursache der Erkrankung bleibt weiterhin unbekannt.

8. Literaturverzeichnis

1. Albrecht, U.: Dissertation - Kasuistischer Beitrag zum RTS unter besonderer Berücksichtigung des Oligophrenieproblems, Frankfurt/Main, 1972.
2. Atasu, M.: Dermatoglyphic findings in RTS. J. Ment. Defic. Res. 23, 111 (1979).
3. Behrens - Baumann, W.: Augensymptome beim RTS. Klin. Mbl. Augenheilk. 171, 126-135 (1977).
4. Berg, J.M. et al.: On the association of broad thumbs and first toes with other physical peculiarities and mental retardation. J. Ment. Defic. Res. 10, 24 (1966).
5. Berger, E.: Zum RTS. Kinderäztl. Praxis 12,549-552 (1970).
6. Buchinger, G. und Schröder, J.: RTS bei wahrscheinlich eineiigen Zwillingen und drei weiteren Kindern. Gleichzeitige Korrektur einer Fehldiagnose. Klin. Pädiat. 185, 296-307 (1973).
7. Chemke, J.: Familial macroglossia - omphalocele syndrome. J. Génét. hum. vol. 24, No. 4, p. 271-279 (1976).
8. Chlebarcv, S.: Das RTS. Pädiat. Praxis 10, 279 (1971).
9. Christiansen-Berndt, K., Winkler, E.-M., Seidler, H.: Zur Form und Variation des RTS. Infans cerebropath. 2, 75 (1977)
10. Coffin, G.S.: Brachydactyly, peculiar facies and mental retardation. Amer. J. Dis. Child. 108, 351-359 (1964).
11. Coffin, G.S.: A syndrome of retarded development. Amer. J. Dis. Child. 115, 698-702 (1968).
12. Cummins, H., Midlo, C.: Finger prints, palms and soles. New York, Dover Publications Inc., 1961
13. Davison, B.C.C. et al.: Mental retardation with facial abnormalities, broad thumbs and toes and unusual dermatoglyphics. Develop. Med. Child. Neurolog. 9, 588-593 (1967).
14. Der Kaloustian, V.M. et al.: The RTS. Amer. J. Dis. Child. 124, 897-902 (1972).
15. Falbe-Hansen, J.: A case of RTS. Acta ophthal. 47, 33 (1969).
16. Filippi, G.: The RTS. Report of 7 cases. Clin. Genet. 3 303-318 (1972).

17.Giroux, J., Miller, J.R.: Dermatoglyphics of the broad thumb and great toe syndrome. Amer J. Dis. Child. 113, 207-209 (1967)

18.Gotts, E.E. and Liemohn, W.P.: Behavioral characteristics of three children with the broad thumb - hallux syndrome (RTS). Biological Psychiatry, Vol.12, No.3, 1977.

19.Goodmann and Gorlin: The face in genetic disorders, 1977.

20.Grävinghoff,J. und Tost, M.: Das RTS. Ein Beitrag zur Determinationsperiode. Mschr. Kinderheilk. 118, 479-484 (1970).

21.Hayem,F. et al.: Le syndrome de Rubinstein-Taybi. Pédiatrie 25, 89 (1970).

22.Hirsch, W.: Die Dermatoglyphen und Furchen der menschlichen Haut und ihre Bewertung bei genetisch bedingten Fehlbildungen. Mschr. Kinderheilk., Bd.114, Heft 5, 305-309 (1966).

23.Holthusen, W. und Panteliadis, C.: RTS bei frühgeborenenen (wahrscheinlich eieiigen) Zwillingen. Mschr. Kinderheilk. Bd.119, Heft 9, 523-527 (1971).

24.Jéliu, G. et Saint-Rome, G.: Le syndrome de Rubinstein-Taybi. Un. méd. Can. 96, 22-29 (1967).

25.Jancar, J.: RTS. J. ment. Defic. Res.9, 265-270 (1965).

26.Johnson, C.F.: Broad thumbs and broad great toes with facial abnormalities and mental retardation. J. Pediatr. 68, 942-951 (1966).

27.Kajii, T. et al.: Monozygotic twins discordant for RTS. J. of Med. Genet., Vol.18, No.4, 312-314 (1981).

28.Kushnick, P.: Brachydactyly, facial abnormalities and mental retardation. Amer. J. Dis. Child. 111, 96 (1966).

29.Leiber, B. und Olbrich, G.: Die klinischen Syndrome, 6. Auflage. München - Berlin: Urban & Schwarzenberg (1981).

30.Neuhäuser, G. und Schulze, H.: Das RTS. Z. Kinderheilk. 103, 90-108 (1968).

31.Naveh, Y., Friedmann, A.: A case of RTS. Clin. Pediatr. Vol.15, No.9, 779-783 (1976).

32.Nespoli, L., Bottelli, A.: Sindrome di Rubinstein-Taybi e sua delimitazione diagnostica. Min. Ped. 27, 1724-1727 (1975).

33.Padfield, C.J. et al.: The RTS. Arch. Dis. Childh. 43, 94-101 (1968).

34.Penrose, L.S.: Medical significance of finger prints and related phenomena. Br. Med. J. 2, 321-325 (1968).
35.Penrose, L.S.: Diagnosis with dermatoglyphic discriminants. J. Ment. Defic. Res. 15, 185-195 (1971).
36.Pfeiffer, R.A.: RTS bei wahrscheinlich eineiigen Zwillingen. Humangenetik 6, 84-87 (1968).
37.Posz, A., Lukas, A., Niedbala, T.: Zespol Rubinsteina i Taybiego u 1-miesiencznego niemowlecia. Wiad lek. XXX, 24 (1977).
38.Preus, M. and Fraser, F.C.: Dermatoglyphics and syndromes. Amer. J. Dis. Child. 124, 933-942 (1972).
39.Principi, N.: Su un caso di sindrome di Rubinstein e Taybi. Minerva pediat. 18, 1037 (1966).
40.Ratzeburg, U. und Hartmann, H.: Spezifische Papillarleistenmuster bei RTS nicht obligat. Medical Tribune (Kongreßbericht) 49, 11 (1971).
41.Rett, A., Kahlich-Koenner, D.M. und Madl, W.: Klinische und anthropologische Untersuchungen zum RTS. Wien. med. Wschr. 119, 378-383 (1969).
42.Rivas, F. et al.: Deficient cell immunity and mild intermittent hyperaminoacidemia in a patient with the RTS. Acta Paediatr. Scand. 69, 123-125 (1980).
43.Robinson, G.C. et al.: Broad thumbs and toes and mental retardation. Amer. J. Dis. Child. 111, 287-290 (1966).
44.Roy, F.H. et al.: Ocular manifestation of the RTS. Arch. Ophthal. 79, 272-278 (1968).
45.Rubinstein, J.H. and Taybi, H.: Broad thumbs and toes and facial abnormalities. Amer. J. Dis. Child. 105, 588-608 (1963).
46.Rubinstein, J.H.: The broad thumbs syndrome - progress report 1968. Birth defects: Orig. Art. Ser. 5(2): 25-41, 1969.
47.Schaumann, B. and Alter, M.: Dermatoglyphics in medial disorders, 1976.
48.Schinzel, A.A.G.L. et al.: Monozygotic twinning and structural defects. J. Pediatr. 95, 921-930 (1979).
49.Schönenberg, H.: Phenylketonurie assoziiert mit RTS, spondylärer Dysplasie, linksseitiger vasculärer Schrumpfnebenniere. Klin. Pädiatr. 189, 482-489 (1977).
50.Shiono, H. et al.: Dermatoglyphics in RTS in Japan. Tohoku J. exp. Med. 104, 19-24 (1971).

51.Simpson, N. and Brissenden, J.: The RTS: Familial and dermatoglyphic data. Amer. J. Hum. Genet. 25, 225-229 (1973).
52.Simpson, N.: The RTS: Chromosomal studies. Amer. J. Hum. Genet. 25, 230-236 (1973).
53.Stengel-Rutkowski, S. und Schimanek, P.: Chromosomale und nicht chromosomale Dysmorphiesyndrome, 1984.
54.Theile, U., Draf, U., Heldt, J.P.: Das RTS. Dtsch. med. Wschr. 103, 1505-1510 (1978).
55.Takeuchi, M.: Rubinstein's syndrome in two siblings. Gunma J. Med. Sc. 15/1, 17 (1966).
56.Weiland, H.: Das RTS - breiter Daumen und breite Großzehe mit cranio - mandibulo - facialen Mißbildungen und geistiger Retardation. Arch. Kinderheilk. 179, 78-90 (1969).

Mein ganz besonderer Dank gilt Frau Priv. Doz. Dr. med. Sabine Stengel-Rutkowski für die Überlassung des Themas sowie für die großzügige Förderung meiner Arbeit. Sie hat mir gezeigt, daß Zuspruch an der richtigen Stelle die förderlichste Art von Kritik sein kann. Dank ihrer Hilfe verringerten sich meine Mühen; das Bewußtsein ihres Verständnisses war eine stete Ermutigung.

Den Herren Prof. Dr. med. Murken und Prof. Dr. med. Spiess danke ich herzlich für die Übernahme des Referats bzw. des Koreferats.

Lebenslauf

Ich wurde am 1. Januar 1953 als erste und einzige Tochter des Naturwissenschaftlers Dr. rer. nat. Franz Konupcik und dessen Ehefrau Libuse Konupcik, Apothekerin, in Olmütz geboren.
Von 1959 bis 1969 besuchte ich die Grund- und Hauptschule und anschließend das Gymnasium in Olmütz.
Von 1969 bis 1974 besuchte ich das mathematisch-naturwissenschaftliches Gymnasium in Mannheim. 1974 legte ich dort die Reifeprüfung ab.
Im Sommersemester 1976 begann ich an der Ludwig-Maximilians-Universität das Studium der Humanmedizin, welches ich am 6. Mai 1983 abschloß. Die Approbation als Ärztin wurde mir am 16. Mai 1983 erteilt.
Von Juni 1983 bis März 1984 arbeitete ich bei zwei verschiedenen niedergelassenen Allgemeinmedizinern im Raum München.
Ich bin mit Georg Kumsta, Gymnasiallehrer, verheiratet und habe zwei Söhne im Alter von sechs und vier Jahren.

München, den 6. April, 1984